INTERSTICINIŲ PLAUČIŲ LIGŲ DIAGNOSTIKOS IR GYDYMO REKOMENDACIJOS

Edvardas Danila, Rolandas Zablockis, Regina Aleksonienė, Jūratė Dementavičienė, Vygantas Gruslys, Mindaugas Matačiūnas, Virginija Šileikienė, Edvardas Žurauskas

VAISTŲ ŽINIOS

Vilniaus universitetas
Lietuvos pulmonologų draugija

INTERSTICINIŲ PLAUČIŲ LIGŲ DIAGNOSTIKOS IR GYDYMO REKOMENDACIJOS

Edvardas Danila, Rolandas Zablockis, Regina Aleksonienė, Jūratė Dementavičienė, Vygantas Gruslys, Mindaugas Matačiūnas, Virginija Šileikienė, Edvardas Žurauskas

Vilnius
2017

Vilniaus universiteto Medicinos fakulteto Tarybos rekomenduota kaip mokomoji priemonė gydytojams ir medicinos specialybės studentams (2017-02-07, protokolas Nr. (1.1.) 150000-TP-1(621)).

Autoriai:

Edvardas Danila (redaktorius), dr. (HP) prof., Vilniaus universitetas, VšĮ Vilniaus universiteto ligoninės Santaros klinikų Pulmonologijos ir alergologijos centras

Rolandas Zablockis, dr. doc., Vilniaus universitetas, VšĮ Vilniaus universiteto ligoninės Santaros klinikų Pulmonologijos ir alergologijos centras

Regina Aleksonienė, Vilniaus universitetas, VšĮ Vilniaus universiteto ligoninės Santaros klinikų Pulmonologijos ir alergologijos centras

Jūratė Dementavičienė, dr. doc., Vilniaus universitetas, VšĮ Vilniaus universiteto ligoninės Santaros klinikų Radiologijos ir branduolinės medicinos centras

Vygantas Gruslys, dr. doc., Vilniaus universitetas, VšĮ Vilniaus universiteto ligoninės Santaros klinikų Pulmonologijos ir alergologijos centras

Mindaugas Matačiūnas, dr., Vilniaus universitetas, VšĮ Vilniaus universiteto ligoninės Santaros klinikų Radiologijos ir branduolinės medicinos centras

Virginija Šileikienė, dr., Vilniaus universitetas, VšĮ Vilniaus universiteto ligoninės Santaros klinikų Pulmonologijos ir alergologijos centras

Edvardas Žurauskas, dr. doc., Vilniaus universitetas, VšĮ Vilniaus universiteto ligoninės Santaros klinikų Patologijos centras

Recenzentai:

Kęstutis Miškinis, dr. doc., VUL Santaros klinikų Pulmonologijos ir alergologijos centras

Virginijus Šapoka, dr. prof., Vilniaus universitetas, VšĮ Vilniaus universiteto ligoninės Santaros klinikų Vidaus ligų centras

Nomeda Rima Valevičienė, dr. prof., Vilniaus universitetas, VUL Santaros klinikų Radiologijos ir branduolinės medicinos centras

© Lietuvos pulmonologų draugija, 2017

Turinys

Santrumpos ... 5
Intersticinių plaučių ligų samprata, terminai ... 7
Intersticinių plaučių ligų klasifikacija ... 11
Intersticinių plaučių ligų diferencinės diagnostikos principai ... 14
Klinikiniai simptomai ir plaučių funkcijų tyrimai ... 15
Radiologiniai tyrimai ... 16
Bronchoalveolinis lavažas ... 18
Bronchoskopiniai biopsijos metodai ... 20
Chirurginė plaučių biopsija ... 21
Biopsinės ir operacinės medžiagos histologinis tyrimas ... 21
Intersticinių plaučių ligų diferencinės diagnostikos algoritmas ... 25
Sarkoidozė ... 31
Idiopatinė plaučių fibrozė ... 65
Nespecifinė intersticinė pneumonija ... 86
Organizuojanti pneumonija ... 94
Egzogeninis alerginis alveolitas ... 105
Eozinofilinė pneumonija ... 113
Literatūra ... 124

Santrumpos

A – atsitiktinis židinių išsidėstymas antrinėje plaučių skiltelėje
AIDS – įgyto imunodeficito sindromas
ANA – antinuklearinIai antikūnai
ALT – alanino aminotransferazė
ANCA – antineutrofiliniai antikūnai
AST – aspartato aminotransferazė
BAL – bronchoalveolinis lavažas
BPKB – bronchoskopinė plaučių kriobiopsija
BPŽB – bronchoskopinė plaučių žnyplinė biopsija
CL – centrilobulinis židinių išsidėstymas antrinėje plaučių skiltelėje
ChPB – chirurginė plaučių biopsija
CMV – citomegalijos virusas
DDGK – daugiadisciplinis gydytojų konsiliumas
DIP – deskvamacinė intersticinė pneumonija
DLCO – plaučių difuzinė geba (angl. *lung diffusing capacity*)
EAA – egzogeninis alerginis alveolitas
EBUS – endobronchinis ultragarsinis tyrimas (angl. *endobronchial ultrasound*)
EKG – elektrokardiograma
FVC – forsuota gyvybinė plaučių talpa (angl. *forced vital capacity*)
IIP – idiopatinė intersticinė pneumonija
IPF – idiopatinė plaučių fibrozė
IPL – intersticinė plaučių liga
ĮIP – įprastinė intersticinė pneumonija
KT – kompiuterinė tomografija

LIP – limfoidinė intersticinė pneumonija
LLH – Langerhanso ląstelių histiocitozė
LLMM – limfangiolejomiomatozė
LOPL – lėtinė obstrukcinė plaučių liga
NIP – nespecifinė intersticinė pneumonija
OP – organizuojanti pneumonija
PAP – plaučių alveolinė proteinozė
PATE – plaučių arterijos trombinė embolija
PET-KT – pozitronų emisijos kompiuterinė tomografija
PFT – plaučių funkcijų tyrimas
PL – perilimfinis židinių išsidėstymas antrinėje plaučių skiltelėje
PP – plaučių pažeidimas
RAB – rūgščiai atsparios bakterijos
SJAL – sisteminė jungiamojo audinio liga
TM – tuberkuliozės mikobakterijos
ŪIP – ūminė intersticinė pneumonija
ŽIV – žmogaus imunodeficito virusas

Intersticinių plaučių ligų samprata, terminai

Įvadas. Viena sudėtingiausių situacijų pulmonologų, radiologų, patologų bei kitų specialybių gydytojų klinikinėje praktikoje – rentgenogramose ar kompiuterinėse tomogramose (KT) pastebėta diseminacija ir difuziniai intersticiniai plaučių pokyčiai. Jie būdingi daugeliui (nuo 100 iki 200) plaučių ir kitų organų bei sistemų ligų. Šių ligų priežastys, eiga, gydymas ir prognozė labai skiriasi. Nors šios ligos skirtingos, dėl savo radiologinės išraiškos jos grupuojamos kartu.

Diseminacija ir difuziniais plaučių pokyčiais pasireiškiančios ligos vadinamos intersticinėmis plaučių ligomis (sinonimai – difuzinės plaučių ligos, difuzinės intersticinės plaučių ligos). Intersticinėmis šios ligos vadinamos dėl to, kad sergant dauguma jų pažeidžiamas plaučių intersticinis (t. y. aplink alveoles esantis tarpląstelinis) audinys. Plaučių intersticinį audinį sudaro negausios elastinės ir kolageno skaidulos, fibroblastus primenančios intersticinės ląstelės, lygiųjų raumenų ląstelės, putliosios ląstelės ir kartais – limfocitai ir monocitai. Dažniausiai pažeidimas pirmiausia apima alveolių epitelį, kapiliarų endotelį, perivaskulinį ir perilimfinį audinį. Tačiau sergant intersticinėmis plaučių ligomis (IPL) gali būti pažeisti ir bronchai, bronchiolės, pleura, plaučių šaknų ir tarpuplaučio limfmazgiai.

Dėl didelio IPL skaičiaus ir jų įvairovės, bet santykinai mažo paplitimo daugelį dešimtmečių trūko duomenų, o kai kuriais klausimais – vis dar jų nepakanka apie IPL priežastis, patogenezę. Nėra vienodo požiūrio dėl daugelio IPL diagnostikos metodų. Trūksta susistemintų bei aukšto lygio IPL gydymo rekomendacijų.

Deja, dauguma IPL net neturi savo atskiro kodo Tarptautiniame ligų klasifikatoriuje (TLK). Todėl tikslus šių ligų paplitimas nežinomas. Manoma, kad IPL sudaro apie 15 proc. visų plaučių ligų.

Nors nėra vienos IPL klasifikacijos, kurioje būtų išvardytos visos arba dauguma joms priklausančių ligų, praktiniu požiūriu IPL laikytinos visos ligos, kai atlikus krūtinės ląstos rentgenografiją ar KT pastebėta difuzinių plaučių pokyčių. Dažniausia nežinomos kilmės IPL yra sarkoidozė, antroji ir trečioji – kriptogeninė organizuojanti pneumonija ir idiopatinė plaučių fibrozė. Dažniausios žinomos etiologijos ligos – organizuojanti pneumonija, kurios kilmė aiški, diseminuota tuberkuliozė, plaučių pažeidimas, sukeltas sisteminės jungiamojo audinio ligos, plaučių karcinozė ir amiodarono sukeltas plaučių pažeidimas.

Vis dėlto pastaraisiais metais gaunama vis daugiau apibendrinančių duomenų apie šias ligas, paskelbta naujų IPL klasifikacijų. Tai leido geriau apibūdinti kai kurias šių ligų. Pradėti naudoti vienodi ligų pavadinimai bei patologinių radinių terminai, atsiranda naujų gydymo gairių bei naujų vaistų. Tai lėmė poreikį parengti ir paskelbti IPL diagnostikos bei gydymo rekomendacijas.
Leidinyje pateikti originalūs Vilniaus universiteto ligoninės Santaros klinikose tirtų ir gydomų ligonių krūtinės ląstos rentgenogramų, kompiuterinių tomogramų ir plaučių funkcijų tyrimo protokolo vaizdai.

Terminai. Daugumai IPL būdingas patologinio proceso išplitimas (diseminacija) plaučiuose. Krūtinės ląstos rentgenogramose ir KT vaizduose tai gali būti dauginių įvairaus dydžio židinių, pritemimų, sutankėjimų, cistų, difuzinių plaučių piešinio pokyčių. Histologinio tyrimo metu gali būti aptikta alveolito, ūminio alveolių pažeidimo, granulomų, organizuojančios pneumonijos, pneumofibrozės ir kitų požymių.
Pateikiami dažniausi su IPL susiję klinikiniai, radiologiniai bei histologiniai terminai. Šiose rekomendacijose vartojami terminai yra dabartinėje medicinos literatūroje priimtų ir (ar) dažniausiai vartojamų angliškų terminų lietuviški atitikmenys. Pasirinkti lietuviški terminai, kurie jau vartojami lietuvių kalba paskelbtuose recenzuojamuose leidiniuose ir tiksliausiai atitinka angliškus.
Atkreipiame dėmesį, kad tas pats terminas gali reikšti radiologinį ar histologinį požymį (patologinį pokytį) ar klinikinę diagnozę. Kita vertus, klinikinė diagnozė gali nesutapti su histologine diagnoze. Konkrečioms IPL būdingiausi klinikiniai, radiologiniai ir histologiniai požymiai aprašomi atitinkamuose šių rekomendacijų skyriuose.
Klinikiniai terminai. *Intersticinės plaučių ligos* – didelė grupė žinomos ir nežinomos kilmės plaučių ir kitų organų bei sistemų ligų, kurioms būdingas difuzinis plaučių pažeidimas, pasireiškiantis įvairaus pobūdžio, stiprumo bei išplitimo uždegimu ir (ar) fibroze, židiniais. Nors daugumai IPL būdingas difuzinis plaučių pažeidimo pobūdis, kai kurios jų (pvz., organizuojanti pneumonija, eozinofilinė pneumonija) gali pasireikšti tik ribotais pokyčiais viename plautyje, o sarkoidozė – tik padidėjusiais plaučių šaknų limfmazgiais. IPL klasifikacija pateikta skyriuje „Intersticinių plaučių ligų klasifikacija“.
Idiopatinės intersticinės pneumonijos – tai grupė nežinomos kilmės plaučių ligų, kurioms būdinga tai, kad intersticinis plaučių audinys yra infiltruotas uždegimo ląstelių. Daugeliu atvejų būna ir įvairaus laipsnio plaučių fibrozė, pasireiškianti nenormaliu kolageno susikaupimu ar kolageną sintezuoti galinčių fibroblastų proliferacija.
Idiopatinių intersticinių pneumonijų grupę sudaro kelios nežinomos kilmės plaučių ligos (*pastaba:* IIP klasifikacija pateikta skyriuje „Intersticinių plaučių ligų klasifikacija“). Svarbu žinoti, kad intersticine pneumonija gali pasireikšti tiek idiopatinės, tiek ir kai kurios žinomos kilmės ligos.
Radiologiniai terminai. *Miliarinis židinys* – tai iki 3 mm neoringa plaučio sritis. Terminas *miliarinis židinys* tradiciškai vartojamas tuberkuliozės sukeltiems atitinkamiems plaučių pokyčiams apibūdinti.
Smulkus židinys – tai ne didesnė kaip 7 mm dydžio neoringa plaučio sritis.
Židinys – tai 7–30 mm dydžio neoringa plaučio sritis.

Pritemimas (rentgenogramose) arba *sutankėjimas, oringumo sumažėjimas* (KT vaizduose) – tai ≥ 3 cm pločio (skersmens) padidėjusio tankio, neryškių ribų ir netaisyklingos formos plaučio sritis.
Pagal intensyvumą bei pobūdį skiriamos tokios pritemimo (sutankėjimo, oringumo sumažėjimo) formos: *matinio stiklo vaizdas, konsolidacija, netvarkingo grindinio vaizdas*.
Matinio stiklo vaizdas – nedaug sumažėjusio plaučių oringumo (*pritemimo*) zona, kurioje išlieka matomas nepakitęs bronchų ir kraujagyslių vaizdas.
Konsolidacija – neoringa (*padidėjusio tankio*, *pritemimo*) zona, kurioje nebematoma plaučių parenchimos, bronchų ir kraujagyslių vaizdo (išskyrus orines bronchogramas).
Netvarkingo grindinio vaizdas – tai netolygiai nedaug sumažėjusio plaučių oringumo (t. y. matinio stiklo vaizdo) zona, kurioje matomos sustorėjusios (paryškėjusios) intraskiltelinės pertvaros, išlieka matomos kraujagyslės ir bronchų sienelės.
Retikuliniai plaučių pokyčiai – tai linijinės struktūros – paryškėjęs, sustorėjęs intersticinis audinys, pagausėjęs kilpėtas, korėtas plaučių piešinys.
Korėtumas – tai daugiau negu viena eile, dažniausiai subpleurinėse plaučių srityse, išsidėsčiusios 3–10 mm dydžio cistos aiškiomis 1–3 mm storio sienomis.
Tempimo (trakcinės) bronchektazės – tai dėl aplinkinio audinio fibrozės ir tempimo išsiplėtę bronchai, kurių spindis ne mažiau kaip 1,5 karto didesnis už artimiausios kraujagyslės spindį.
Orinė bronchograma – išlikę oringi bronchai konsoliduotame plautyje, kai aplinkinio plaučių audinio tankis padidėjęs, oringumas sumažėjęs.
Šakelės su pumpurėliais vaizdas – tai židinių grupelės bronchiolių periferiniuose galuose – centrilobuliniai smulkūs židiniai, kuriuos jungia linijinė besišakojanti struktūra – turinio pilnas bronchas (*pastaba:* atkreipiame dėmesį, kad panašiai gali atrodyti smulki kraujagyslė su perivaskuliniais židinukais).
Mozaikiniai (margi) pokyčiai – tai plaučių dalys, kurių oringumas (audinio tankis) skirtingas, nehomogeniškas dėl skirtingos kraujotakos, nevienodo dydžio kraujagyslių, oringumo (ventiliacijos) ir pan.
Oro spąstai – tai sumažėjusio oro pašalinimo iš plaučių iškvėpus radiologiniai pokyčiai. Matoma atlikus kompiuterinę tomografiją tiriamajam visiškai iškvėpus. Vaizdas palyginamas su vaizdu, gautu įkvėpus. Oro spąstams būdinga tai, kad iškvėpus tik nedaug sumažėja plaučių apimtis ir oringumas.
Radiologinio termino *granuloma* ir radiologinio termino *infiltratas* nerekomenduojama vartoti dėl to, kad jie yra dviprasmiški ir neatitinka histologinių radinių.
Histologiniai terminai. *Alveolitas* (pneumonitas) – plaučių intersticinio audinio ir alveolių infiltracija uždegimo ląstelėmis.
Difuzinis alveolių pažeidimas – difuziškai išsiplėtusios alveolių pertvaros, skystis (edema) ar fibrinas bronchiolių ir alveolių spindžiuose, reakciniai alveoles gaubiančių ląstelių pokyčiai.
Epitelioidinė granuloma – tai iki 1 mm (dažniausiai 100–400 μm) dydžio daugiau ar mažiau organizuota struktūra, kurią sudaro epitelioidinės ląstelės, daugiabranduolės gigantinės ląstelės, alveoliniai makrofagai, limfocitai ir kitos ląstelės. Epitelioidinė granuloma gali būti su nekroze arba be jos.

Pneumofibrozė – padidėjęs jungiamojo audinio (kolageno, elastino, fibroblastų) kiekis plaučių audinyje.
Minimalūs nespecifiniai histologiniai plaučių pokyčiai – tai plaučių pažeidimo elementai, kurių nepakanka plaučių pažeidimo tipui atpažinti.

Intersticinių plaučių ligų klasifikacija

Dėl intersticinių plaučių ligų įvairovės vienos visuotinai pripažintos šių ligų klasifikacijos nėra. Kai kurie autoriai IPL skirsto į žinomos ir nežinomos kilmės ligas. Dažnai IPL skirstomos į keturias grupes (žr. 1 lentelę). Atskirai klasifikuojamos idiopatinės intersticinės pneumonijos (žr. 2 lentelę). IIP klasifikacija savita, nes jos kairiajame stulpelyje pateikiama klinikinė diagnozė, o dešiniajame – histologinė atitinkamos ligos išraiška (jei atliekama plaučių biopsija ir histologinis plaučių bioptato tyrimas). Dėl IIP klasifikacijos tikslumo yra skirtingų nuomonių. Kai kurių autorių nuomone, IIP negali būti priskiriamos su rūkymu susijusios ligos – respiracinis bronchiolitas sergant intersticine plaučių liga ir deskvamacinė intersticinė pneumonija. Taip pat IIP neturėtų būti priskiriamos idiopatinė limfoidinė intersticinė pneumonija, idiopatinė pleuroparenchiminė fibroelastozė bei neklasifikuojama idiopatinė intersticinė pneumonija.

Dabartiniu metu, esant pakankamai geram IIP radiologiniam apibūdinimui pagal KT vaizdus, histologinis ligos patvirtinimas ne visais atvejais būtinas. Klinikinėje praktikoje idiopatinių intersticinių pneumonijų diagnostika dažniausiai remiasi klinikinių, radiologinių (pagal plaučių KT vaizdus) simptomų ir kitų tyrimų visuma.

Atkreipiame dėmesį, kad 2 lentelėje pateiktos histologinės IIP formos nėra unikalios (t. y. būdingos tik idiopatinėms intersticinėms pneumonijoms). Tokia pati histologinė plaučių pažeidimo forma, kuri pateikiama 2 lentelėje, gali būti ir dėl sisteminių kolagenozių ir vaskulitų, infekcijos, vartojant kai kuriuos vaistus ir kt.

Pavyzdžiui, asmeniui, dėl užsitęsusios infekcinės kilmės pneumonijos tiriamam ligai esant rezorbcijos fazės, plaučių biopsinėje medžiagoje aptikus organizuojančiai pneumonijai būdingų radinių, klinikinė diagnozė bus ne *kriptogeninė organizuojanti pneumonija*, o *organizuojanti pneumonija.* Asmeniui, sergančiam reumatoidiniu artritu, plaučių biopsinėje medžiagoje aptikus nespecifinei intersticinei pneumonijai būdingų pokyčių, klinikinė diagnozė bus ne *idiopatinė nespecifinė intersticinė pneumonija*, o su *reumatoidiniu artritu susijęs plaučių pažeidimas – nespecifinė intersticinė pneumonija.* Jei plaučių biopsinėje medžiagoje aptikti nespecifinei intersticinei pneumonijai būdingi radiniai ligoniui, kuriam nėra galimų jos priežasčių (pvz., sisteminės kolagenozės, plaučius pažeisti galinčių vaistų vartojimo, dulkių ar kitų žalingų aerogeninių veiksnių), klinikinė diagnozė turėtų būti *idiopatinė nespecifinė intersticinė pneumonija.*

1 lentelė. Intersticinių plaučių ligų klasifikacija

Žinomos kilmės IPL	Idiopatinės intersticinės pneumonijos	Granulominės plaučių ligos	Kitos dažniausiai diagnozuojamos IPL*
Susijusios su: ***Sistemine jungiamojo audinio liga*** Sisteminė sklerozė Sisteminė raudonoji vilkligė Reumatoidinis artritas Granulomatozė su poliangitu Eozinofilinė granulomatozė su poliangitu Mikroskopinis poliangitas Sjogreno sindromas Dermatomiozitas ir polimiozitas Gudpasčerio sindromas ***Žalingais profesiniais veiksniais (pneumokoniozės)*** Angliakasių pneumokoniozė Asbestozė Beriliozė Silikozė ***Vaistų vartojimu*** Amiodaronas, metotreksatas, bleomicinas, mitomicinas, vinblastinas, nitrofuranai, penicilaminas, karbamazepinas, fenitoinas, statinai, sulfasalazinas, sulfonamidai, talkas ***Aspiracija*** Gastroezofaginio refliukso liga ***Infekcija***	Idiopatinė plaučių fibrozė Idiopatinė nespecifinė intersticinė pneumonija Kriptogeninė organizuojanti pneumonija Idiopatinė limfoidinė intersticinė pneumonija** Idiopatinė deskvamacinė intersticinė pneumonija Difuzinis alveolių pažeidimas Respiracinis bronchiolitas Idiopatinė pleuroparenchiminė fibroelastozė Neklasifikuojama idiopatinė intersticinė pneumonija	Sarkoidozė Egzogeninis alerginis alveolitas Miliarinė tuberkuliozė***	Eozinofilinė pneumonija Plaučių limfangiolejomiomatozė Plaučių alveolinė proteinozė Plaučių Langerhanso ląstelių histiocitozė

Pastaba. IPL – intersticinės plaučių ligos. *Pateiktos dažniausiai diagnozuojamos. **Kai kurie autoriai limfoidinę pneumoniją vadina limfocitine pneumonija. ***Kai kurie autoriai priskiria IPL.

2 lentelė. Idiopatinių intersticinių pneumonijų klasifikacija

Klinikinė ar radiologinė, ar patologinė diagnozė	Histologinė forma (histologinė ligos išraiška)
Idiopatinė plaučių fibrozė	Įprastinė intersticinė pneumonija
Idiopatinė nespecifinė intersticinė pneumonija	Nespecifinė intersticinė pneumonija
Respiracinis bronchiolitas sergant intersticine plaučių liga[1]	Respiracinis bronchiolitas
Deskvamacinė intersticinė pneumonija[1]	Deskvamacinė intersticinė pneumonija
Kriptogeninė organizuojanti pneumonija	Organizuojanti pneumonija
Ūminė intersticinė pneumonija	Difuzinis alveolių pažeidimas
Idiopatinė limfoidinė intersticinė pneumonija*	Limfoidinė intersticinė pneumonija
Idiopatinė pleuroparenchiminė fibroelastozė	Pleuroparenchiminė fibroelastozė
Neklasifikuojama idiopatinė intersticinė pneumonija	Nepakanka duomenų intersticinės pneumonijos histologinei formai patikslinti

Pastaba. [1]Su rūkymu susijusi liga. *Kai kurie autoriai limfoidinę pneumoniją vadina limfocitine pneumonija.

Intersticinių plaučių ligų diferencinės diagnostikos principai

Įvadas. IPL yra santykinai retos, todėl bendrosios praktikos gydytojai su jomis susiduria labai retai. Dėl to IPL dažnai net neįtariamos, jos sunkiai atpažįstamos. Apie IPL verta pagalvoti ir siųsti gydytojui pulmonologui konsultuoti, kai vidutinio ar vyresnio amžiaus asmuo skundžiasi neaiškios kilmės dusuliu fizinio krūvio metu, ypač tais atvejais, kai dusulys yra stipresnis, negu to būtų galima tikėtis pagal jo amžių, svorį ar spirometrijos rodiklius; taip pat kai pacientas kelis mėnesius be aiškios priežasties kosi. IPL įtarti reikėtų ir tais atvejais, kai nuo manomos lėtinės obstrukcinės plaučių ligos ar lėtinio širdies nepakankamumo skiriamas gydymas yra neveiksmingas; kai spirogramoje yra sumažėjęs FVC (forsuota gyvybinė plaučių talpa – *forced vital capacity*) rodiklis.

Įtaręs, kad ligonis serga IPL, gydytojas pulmonologas turėtų atlikti šiuos diagnostinius veiksmus: surinkti išsamią ligos, gyvenimo ir darbo anamnezę; paskirti krūtinės ląstos KT; klinikinį kraujo tyrimą, prireikus – imuninį ir biocheminį kraujo bei šlapimo tyrimus; išsamų plaučių funkcijų tyrimą (spirometriją, plaučių tūrių bei talpų, dujų difuzijos).

Jei nėra galimybės atlikti krūtinės ląstos KT ir visapusiško plaučių funkcijų tyrimo, rekomenduojama iš karto siųsti ligonį į IPL sergančių ligonių tyrimo bei gydymo patirtį turintį universiteto ligoninės pulmonologijos centrą (kliniką, skyrių). Tyrimai rodo, kad nepriklausomai nuo IPL sunkumo vėlesnis ligonio patekimas į tokį centrą susijęs su trumpesniu išgyvenamumu.

Labai svarbu, kad asmuo, kuriam įtariama IPL, nebūtų pradėtas gydyti empiriškai (gliukokortikosteroidais, citostatikais ar vaistais nuo tuberkuliozės), kol neatlikti reikiami diagnostiniai tyrimai.

Universiteto ligoninės gydytojas pulmonologas, įvertinęs pradinių diagnostinių tyrimų rezultatus, sprendžia dėl tolesnio ištyrimo sekos ir invazinio plaučių tyrimo metodo parinkimo (žr. skyrių „Intersticinių plaučių ligų diferencinės diagnostikos algoritmas“). Dažniausiai pasirenkamas invazinis tyrimas yra bronchoskopija ir BAL ar bronchoskopinė plaučių audinio žnyplinė ar kriobiopsija, ar transbronchinė adatinė tarpuplaučio limfmazgių biopsija. Kartais reikia atlikti kitus tyrimus. Jei diagnozė išlieka neaiški, gali būti atliekama chirurginė (videotorakoskopinė arba atvira) plaučių biopsija. Tačiau prieš skiriant bet kurį invazinį tyrimą visuomet reikia įvertinti jo galimą naudą ir riziką konkrečiam ligoniui.

Intersticinėmis ligomis sergantys ligoniai, ypač vyresnio amžiaus, dažnai serga gretutinėmis (gastroezofaginio refliukso liga, širdies ir kt.) ligomis. Labai svarbu jas laiku diagnozuoti ir tinkamai gydyti, nes vien dėl to ligonio būklė gali pagerėti.

Klinikiniai simptomai ir plaučių funkcijų tyrimai. Svarbu žinoti, kad sergant ta pačia IPL, klinikinė (kaip ir radiologinė bei histologinė) ligos raiška gali būti skirtinga. Ligoniai, kuriems radiologinio tyrimo metu aptikta difuzinių plaučių pokyčių, gali *nusiskundimų neturėti* (sarkoidozė – dažnai, organizuojanti pneumonija ir Sjogreno sindromas – retai), *skųstis kosuliu* (sarkoidozė, plaučių karcinozė, EAA, eozinofilinė pneumonija), *greitai progresuojančiu dusuliu* (įvairios kilmės ūminis difuzinis alveolių pažeidimas, plaučių karcinozė), *pamažu stiprėjančiu dusuliu* (idiopatinė plaučių fibrozė, pneumokoniozė, sisteminės kolagenozės sukeltas plaučių pažeidimas), *švokštimu* (lėtinė eozinofilinė pneumonija), *karščiavimu* (tuberkuliozė, židininė pneumonija, EAA, sisteminė kolagenozė ar vaskulitas, pneumocistinė pneumonija, plaučių karcinozė, eozinofilinė pneumonija), *prakaitavimu* (tuberkuliozė, plaučių karcinozė), *kraujo iškosėjimu* (sisteminė kolagenozė ar vaskulitas), *sąnarių skausmu ir tinimu* (ūminė sarkoidozė, sisteminė jungiamojo audinio liga), *mazgine eritema* (sarkoidozė). Dažniausi IPL klinikinės išraiškos variantai pateikiami 3 lentelėje.

3 lentelė. Dažniausi intersticinių plaučių ligų klinikinės išraiškos variantai

Klinikinis pasireiškimas	Liga
Nėra respiracinių simptomų	Sarkoidozė, organizuojanti pneumonija, Sjogreno sindromas
Ūminiai respiraciniai simptomai (kosulys, dusulys, karščiavimas, kraujo iškosėjimas)	Organizuojanti pneumonija, ūminė eozinofilinė pneumonija, ūminis EAA, respiracinės infekcijos ar sisteminio vaskulito sukeltas difuzinis plaučių pažeidimas (ūminė intersticinė pneumonija)
Lėtiniai respiraciniai simptomai (kosulys, dusulys)	IPF ar kitos kilmės plaučių fibrozė, pneumokoniozė, amiodarono sukeltas plaučių pažeidimas, plaučių adenokarcinoma
Kitų organų pažeidimo simptomai (odos, sąnarių, raumenų, akių, seilių liaukų, inkstų pažeidimo simptomai)	Sarkoidozė, SJAL sukeltas plaučių pažeidimas, generalizuota limfangiolejomiomatozė, amiodarono sukeltas toksiškumas

Pastaba. Ta pati liga gali pasireikšti skirtingai. EAA – egzogeninis alerginis alveolitas, IPF – idiopatinė plaučių fibrozė. SJAL – sisteminė jungiamojo audinio liga.

Svarbiausi gyvenimo anamnezės veiksniai, galintys padėti diferencinei diagnostikai, yra profesija (pneumokoniozė, EAA), vaistų (amiodarono, citostatikų ir kt.) vartojimas, gausus rūkymas (Langerhanso ląstelių histiocitozė), todėl apie juos būtina pasiteirauti ligonio ar jo artimųjų.

Plaučių auskultacijos reikšmė IPL diferencinei diagnostikai nedidelė, išskyrus tuos atvejus, kai girdima IPF būdingų garsų (pneumosklerozinė krepitacija, cyptelėjimai

įkvepiant). Sausų karkalų dažnai girdima sergant lėtine eozinofiline pneumonija, tačiau tai nėra šios ligos patognominis požymis.
Klinikiniai kraujo tyrimo duomenys nespecifiniai. Tik padidėjęs eozinofilų kiekis būdingas lėtinei eozinofilinei pneumonijai.
Mazginė eritema ir čiurnų sąnarių uždegimas būdingi sarkoidozei, todėl jiems esant visuomet ligonį būtina tirti dėl sarkoidozės.
Manoma, kad 15–20 proc. IPL ligonių serga gretutine SJAL. IPL gali būti pirmasis sisteminės jungiamojo audinio ligos pasireiškimas. Kitų organų pažeidimas gali išryškėti praėjus mėnesiams ar keleriems metams po plaučių ligos pasireiškimo. Todėl įtarus, kad IPL susijusi su SJAL, rekomenduojama tirti antinuklearinių (ANA) ir antineutrofilinių (ANCA) antikūnų titrą, antikūnus prieš inkstų glomerulų pamatinę membraną, reumatoidinį faktorių, LE ląsteles ir kitus imuninius jungiamojo audinio ligos žymenis.
Plaučių funkcijų tyrimas svarbus ligonio būklei, gydymo veiksmingumui bei prognozei vertinti. Tačiau jo vertė IPL diferencinei diagnostikai nedidelė. Restrikcinis ventiliacinės plaučių funkcijos sutrikimas ir pablogėjusi dujų difuzija plaučiuose būdinga daugumai IPL. Atkreipiame dėmesį, kad net esant restrikcijai ir sunkiam dujų difuzijos sutrikimui spirometrijos duomenys dažnai yra normalūs. Todėl visais atvejais, kai ligonis serga IPL ar tiriamas dėl jos, plaučių funkcijų tyrimas turi būti išsamus.

Radiologiniai tyrimai. Įprastinė krūtinės ląstos rentgenografija gali padėti įtarti konkrečią IPL (žr. 4 lentelę). Labai svarbu esamas rentgenogramas palyginti su ankstesnėmis. Tai leistų vertinti ligos pobūdį (ūminė ar lėtinė). Visgi krūtinės ląstos KT daug pranašesnis metodas, palyginti su krūtinės ląstos rentgenografija. Reikėtų prisiminti, kad vertingos informacijos gali suteikti ir kiti radiologiniai tyrimai, pavyzdžiui, pilvo (nes įprastai apima ir apatines plaučių dalis) bei stuburo KT.
IPL atveju kompiuterinė tomografija yra svarbiausias plaučių vaizdinis tyrimas. Mažiausia plaučių anatominė dalis, kuri gali būti matoma tiriant kompiuteriniu tomografu, yra antrinė skiltelė (toliau – skiltelė). Normalaus plaučio KT tarpskiltelinės pertvaros (jos yra maždaug 0,1 mm storio) yra nematomos. Didelės skiriamosios gebos KT vaizduose matomos didesnės kaip 0,2–0,3 mm dydžio struktūros. Skiltelinė arteriolė yra apie 1 mm skersmens, jos intraskiltelinės šakos – 0,5 mm skersmens. Skiltelinės venulės ir limfagyslės (jos yra greta viena kitos) bendras skersmuo – apie 0,5 mm. Skiltelės bronchiolės skersmuo taip pat yra apie 1,0 mm, tačiau jos sienelė dažniausiai būna per plona (apie 0,15 mm storio), kad bronchiolę būtų galima matyti (skirtingai nuo arteriolės, jos spindis tuščias, jame – oras).
Įtarus intersticinę plaučių ligą visada būtina atlikti krūtinės ląstos KT. Rekomenduojamas tyrimas be intraveninio kontrastavimo (išskyrus tuos atvejus, kai rentgenogramos leidžia įtarti padidėjusius plaučių šaknų ir (ar) tarpuplaučio limfmazgius) plonu rekonstrukcijų sluoksniu (0,625–1,25 mm) ir aukštos skiriamosios gebos rekonstrukcijų (*sharp*) algoritmu, vertinti pokyčius plaučių lange.
Svarbiausi kompiuterinėse tomogramose aptinkami patologiniai pokyčiai nurodyti 5 lentelėje. Svarbu žinoti, kad dauguma IPL gali pasireikšti keliais radiologiniais požymiais ar jų deriniais.

4 lentelė. Dažniausi rentgeniniai intersticinių plaučių ligų požymiai

Rentgeninis požymis*	Galima liga
Padidėję plaučių šaknų limfmazgiai	Sarkoidozė, silikozė, neoplazija
Pagausėjęs plaučių piešinys apatinėse plaučių dalyse	IPF, NIP, asbestozė, SJAL sukelta plaučių fibrozė, karcinozinis limfangitas
Pagausėjęs plaučių piešinys viršutinėse ir vidurinėse plaučių dalyse	Sarkoidozė, silikozė, EAA, karcinozė su limfangitu, miliarinė tuberkuliozė
Plaučių piešinio korėtumas	IPF, asbestozė, lėtinis EAA, fibrozinė NIP, SJAL sukelta plaučių fibrozė
Židiniai	Sarkoidozė, EAA, pneumokoniozė, metastazės, infekcija
Židiniai su irimu	Granulomatozė su poliangitu, tuberkuliozė, ne tuberkuliozės mikobakterijų sukelta plaučių liga
Dauginiai pritemimai	Organizuojanti pneumonija, eozinofilinė pneumonija, amiodarono sukeltas plaučių pažeidimas

Pastaba. *Radiologiniai požymiai (terminai) apibūdinti skirsnyje „Radiologiniai terminai“ 8 psl. ir 9 psl. EAA – egzogeninis alerginis alveolitas. IPF – idiopatinė plaučių fibrozė. NIP – nespecifinė intersticinė pneumonija. SJAL – sisteminė jungiamojo audinio liga.

5 lentelė. Svarbiausi intersticinių plaučių ligų požymiai, aptinkami kompiuterine tomografija

Požymis*	Galima liga
Sustorėjusios tarpskiltelinės pertvaros	IPF, NIP, plaučių stazė, edema, karcinozė su limfangitu, limfoidinė intersticinė pneumonija, sarkoidozė, silikozė, SJAL sukelta plaučių fibrozė, lėtinis EAA
Sustorėjusios intraskiltelinės pertvaros	IPF, NIP, SJAL sukelta plaučių fibrozė, lėtinis EAA
Korėtumas**	IPF, SJAL sukelta plaučių fibrozė, lėtinis EAA (vėlyva stadija)
Paryškėjęs skiltelės bronchiolovaskulinis pluoštelis	Plaučių karcinozė
Židiniai	Sarkoidozė (II ir III rentgeninės stadijos), tuberkuliozė, karcinozė, silikozė, LLH (kartu būna cistinių darinių), metastazės, infekcija
Smulkūs židiniai (perilimfinis ir subpleurinis išsidėstymas)	Sarkoidozė, silikozė, karcinozė su limgangitu, limfoidinė intersticinė pneumonija
Smulkūs židiniai (centrilobulinis išsidėstymas)	EAA (židiniai neaiškių ribų), bronchiolitas (židiniai aiškių ribų), limfoidinė intersticinė pneumonija
Smulkūs židiniai (atsitiktinis išsidėstymas)	Metastazės, miliarinė tuberkuliozė, grybelinė infekcija, silikozė

Požymis*	Galima liga
Šakelės su pumpurėliais vaizdas	Bronchiolitas (kai smulkiuosiuose bronchuose yra turinio), bronchektazės
Cistiniai dariniai	LLH (vėlyva stadija), limfangiolejomiomatozė, limfoidinė intersticinė pneumonija, bronchektazės, emfizema, Sjogreno sindromas
Tempimo bronchektazės	IPF, kitos kilmės plaučių fibrozė
Sustandėjusi plaučių parenchima (nuo matinio stiklo iki konsolidacijos vaizdo)	*Ūminis sustandėjimas* – infekcija, alveolinės kraujosruvos *Poūmis ir lėtinis sustandėjimas* – organizuojanti pneumonija, amiodarono sukeltas plaučių pažeidimas, lėtinė eozinofilinė pneumonija, plaučių adenokarcinoma, limfoma
Matinio stiklo vaizdas	*Difuzinis pažeidimas*: Ūminis – EAA, plaučių stazė, kardialinė edema (dažniausiai centrinėse plaučių dalyse), pneumocistinė pneumonija (dažniausiai centrinėse plaučių dalyse), alveolinės kraujosruvos, ūminis respiracinio distreso sindromas Lėtinis – PAP, plaučių adenokarcinoma *Abiejų plaučių, bet ne difuzinis pažeidimas*: Lėtinis – NIP
Netvarkingo grindinio vaizdas	PAP, sarkoidozė (retai), NIP, organizuojanti pneumonija (retai), infekcija, alveolinės kraujosruvos, plaučių adenokarcinoma, plaučių edema, ūminio respiracinio distreso sindromas
Mozaikinė perfuzija	Plautinė hipertenzija, lėtinė PATE, bronchiolitas, įgimta kraujagyslių displazija.
Ekspiracinio oro spąstų vaizdas	Bronchiolitas***, LOPL, bronchinė astma, bronchektazės, LLH, limfangiolejomiomatozė, EAA (retai), sarkoidozė (retai), lėtinė PATE

Pastaba. *Radiologiniai požymiai (terminai) apibūdinti skirsnyje „Radiologiniai terminai“ 8 psl. ir 9 psl. **Korėtumui, skirtingai nuo emfizemos, būdinga daugiau negu viena cistų storomis sienomis eilė. ***Gali būti vienintelis rentgeninis simptomas. EAA – egzogeninis alerginis alveolitas. IPF – idiopatinė plaučių fibrozė. LLH – Langerhanso ląstelių histiocitozė. LOPL – lėtinė obstrukcinė plaučių liga. NIP – nespecifinė intersticinė pneumonija. PAP – plaučių alveolinė proteinozė. PATE – plaučių arterijos trombinė embolija. SJAL – sisteminė jungiamojo audinio liga.

Bronchoalveolinio lavažo skysčio tyrimas. Bronchoalveolinis lavažas (BAL) – smulkiųjų bronchų ir alveolių plovimas. Bronchai ir alveolės plaunami steriliu izotoniniu natrio chlorido tirpalu, fibrobronchoskopo galu užkimšus subsegmentinį arba segmentinį bronchą. Tokiu būdu atliekamas plaučių dalies plovimas.

Bronchoalveoliniam lavažui pasirenkama labiausiai pažeista plaučio sritis (išskyrus cistinius bei fibrozinius pokyčius), esant difuziniam pažeidimui – vidurinė skiltis arba liežuvėliniai segmentai. Aspiruotas skystis vadinamas BAL skysčiu. Tirpalas supilamas ir aspiruojamas porcijomis po 20–60 ml. Supilama 100–300 ml natrio chlorido tirpalo. Paprastai aspiruojama nuo 50 proc. iki 80 proc. supilto tirpalo kiekio. Likusi dalis greitai rezorbuojasi.

Priklausomai nuo klinikinės situacijos dažniausiai atliekamas citologinis, mikrobiologinis, imuninis bei molekulinis BAL skysčio ištyrimas.
Normali BAL skysčio ląstelių procentinė sudėtis: makrofagai > 80 proc., limfocitai < 20 proc. (iš jų CD4 limfocitai 36–70 proc., CD8 limfocitai 15–40 proc., CD4/CD8 1,1–3,5), neutrofilai < 5 proc., eozinofilai < 1 proc.
BAL skysčio radiniai. Ištyrus BAL skystį, pagal padidėjusį atitinkamų ląstelių kiekį sužinomas alveolito tipas (limfocitinis – CD4 ląstelių, CD8 ląstelių ar mišrus, neutrofilinis, eozinofilinis). Jame gali būti randamas padidėjęs kiekis įvairių ląstelių, kurių paprastai būna nedaug (pvz., CD1a – Langerhanso ląstelių, sergant LLH), aptinkama makrofagų ir limfocitų rozečių (sergant sarkoidoze, EAA), navikinių ląstelių, fagocituotų (viduląstelinių) ir užląstelinių neorganinių (asbesto, silicio, anglies, hemosiderino ir kt.) bei organinių (būdinga PAP) medžiagų, riebalų (lipoidinė pneumonija), tuberkuliozės mikobakterijų, kitų viduląstelinių ir užląstelinių mikroorganizmų (bakterijų, pneumocistų, grybelių, citomegalijos viruso), putotų makrofagų (esant amiodarono sukeltam plaučių pažeidimui, EAA).
Eozinofilinis alveolito tipas būdingas eozinofilinei pneumonijai, eozinofilinei granulomatozei su poliangitu; neutrofilinis – infekcijai, IPF, bronchiolitui; limfocitinis CD4 ląstelių – sarkoidozei; limfocitinis CD8 ląstelių – EAA. Kraujingas BAL skystis, ypač iš paskutinės („alveolių“) porcijos, būdingas difuziniam kraujavimui į alveoles (difuziniam alveolių pažeidimui).
BAL skysčio tyrimo diagnostinė vertė. BAL skysčio tyrimo vertė įvairių IPL diagnostikai yra skirtinga. Didelė – tuberkuliozės mikobakterijoms ir pneumocistoms aptikti, PAP, eozinofilinei pneumonijai, EAA, difuziniam kraujavimui į alveoles, LLH, plaučių aspergiliozei (aptikus pačių aspergilų ar esant teigiamam galaktomanano tyrimui), lipoidinei pneumonijai patvirtinti.
BAL vertė plaučių sarkoidozės diagnostikai priklauso nuo klinikinės ligos stadijos: esant ūminei – didelė, esant poūmei ir lėtinei – vidutinė. Neoplazinių IPL diagnostikai – priklauso nuo ligos histologinės formos, tačiau apskritai nedidelė. Amiodarono sukeltam plaučių pažeidimui (kai aptinkama putotų makrofagų), pneumokoniozėms (išskyrus silikozę), bronchiolitui diagnozuoti – vidutinė, nes priklauso nuo ligos stadijos. BAL skysčio tyrimo diagnostinė vertė nedidelė (tik kitoms ligoms paneigti) organizuojančios pneumonijos, IPF, limfangiolejomiomatozės, SJAL sukelto plaučių pažeidimo (išskyrus difuzinį kraujavimą į alveoles), silikozės diferencinei diagnostikai. Bet tyrimas gali būti svarbus infekcijos sukėlėjui aptikti.
Būdingos ligos anamnezės, objektyvių simptomų, laboratorinių tyrimų, tipiškų KT ir BAL skysčio radinių dažniausiai pakanka sarkoidozei, EAA, asbestozei, eozinofilinei pneumonijai, LLH, PAP, SJAL sukeltam difuziniam plaučių pažeidimui (kraujavimui į alveoles) diagnozuoti.
Nors BAL diagnostinė vertė yra skirtinga, daugumai dėl IPL tiriamų ligonių šis tyrimas turi būti atliktas. Tik kai yra IPF, limfangiolejomiomatozei ar organizuojančiai pneumonijai būdingų KT požymių, bet ligoniui nėra neįprastos (pvz., mikobakterinės ar grybelinės) infekcijos įtarimo, BAL atlikti nebūtina.
Bronchoalveolinis lavažas yra saugiausias invazinis plaučių tyrimo metodas. Komplikacijų (trumpalaikis karščiavimas, kosulys, dusulys) pasitaiko tik iki 3 proc. atvejų.

Bronchoskopiniai biopsijos metodai. Svarbiausi IPL diagnostikos bronchoskopiniai biopsijos metodai yra žnyplinė bronchų gleivinės biopsija, bronchoskopinė plaučių žnyplinė biopsija, transbronchinė (transtrachėjinė) adatinė aspiracinė tarpuplaučio limfmazgių biopsija, plaučių kriobiopsija.

Žnyplinė bronchų gleivinės biopsija. Žnyplinė bronchų gleivinės biopsija atliekama ją tiesiogiai stebint vaizdo fibrobronchoskopo ekrane arba per fibrobronchoskopo okuliarą. Apskritai žnyplinės bronchų gleivinės biopsijos vertė IPL diagnostikai nedidelė, nes bronchų gleivinės pokyčiais IPL pasireiškia retai. Jų dažniausiai būna sergant sarkoidoze (apie 5 proc. šia liga sergančių ligonių), karcinoze, granulomatoze su poliangitu, tuberkulioze, aspergilioze, limfoma. Žnyplinės bronchų gleivinės biopsijos metu gautos medžiagos gali pakakti šioms ligoms patvirtinti, todėl esant gleivinės pokyčių biopsija turėtų būti atlikta.

Bronchoskopinė plaučių žnyplinė biopsija (kai kurių autorių vadinama transbronchine plaučių biopsija). Bronchoskopinė plaučių žnyplinė biopsija (BPŽB) yra labai svarbus IPL tyrimo metodas. Jis vertingas ne tik kaip tiesioginis diagnostikos metodas, leidžiantis gauti plaučių fragmentų, pagal kuriuos patvirtinama diagnozė, bet ir kaip diferencinės diagnostikos būdas, leidžiantis paneigti tam tikras ligas.

BPŽB atliekama ją kontroliuojant rentgenu ir tyrimo eigą (rentgeninį plaučių vaizdą ir biopsinių žnyplių padėtį) stebint rentgeno ekrane. Medžiagos gaunama histologiniam tyrimui. Vieną bioptatą paprastai sudaro peribronchinis (peribronchiolinis) audinys, kuriame yra bronchiolių, arteriolių ir 10–20 alveolių. Atsižvelgiant į įtariamą IPL, patologinių pokyčių pobūdį bei išplitimą, ištyrimui dažniausiai paimama nuo 6 iki 20 gabalėlių plaučių audinio.

BPŽB vertė įvairioms IPL diagnozuoti skirtinga (žr. 6 lentelę). Šis metodas turėtų būti pirmiausiai pasirenkamas invazinis tyrimas įtarus organizuojančią pneumoniją, silikozę, granulomatozę su poliangitu ir kt.

BPŽB yra palyginti saugus tyrimas. Pneumotoraksas pasitaiko 3–5 proc. atvejų, kraujavimas iš plaučių – 4–6 proc., mirties tikimybė – 0,1–0,7 proc.

6 lentelė. Bronchoskopinės plaučių žnyplinės biopsijos diagnostinė vertė

Diagnostinė vertė	Liga
Didelė	Plaučių karcinozė, tuberkuliozė, aspergiliozė, sarkoidozė (granulomų radimas), organizuojanti pneumonija
Vidutinė	EAA (granulomų radimas), eozinofilinė pneumonija, PAP, silikozė
Maža	LLH, limfangiolejomiomatozė, amiloidozė, plaučių vaskulitas, bronchiolitas
Specifinė diagnostika neįmanoma	IPF (ĮIP būdingų požymių radimas), plaučių pažeidimas dėl sisteminių kolagenozių (ĮIP ar NIP būdingų požymių radimas)

Pastaba. EAA – egzogeninis alerginis alveolitas. IPF – idiopatinė plaučių fibrozė. ĮIP – įprastinė intersticinė pneumonija. LLH – Langerhanso ląstelių histiocitozė. NIP – nespecifinė intersticinė pneumonija. PAP – plaučių alveolinė proteinozė.

Bronchoskopinė plaučių kriobiopsija. Pastaraisiais metais klinikinėje praktikoje vis plačiau naudojama bronchoskopinė plaučių kriobiopsija (BPKB). Atliekant šią

procedūrą, skirtingai nuo žnyplinės biopsijos, plaučių bioptatai gaunami specialiu kriozondu, įstumtu į plaučius per fibrobronchoskopo biopsinį kanalą. Kriozondu užšaldomas nedidelis plaučio fragmentas ir jis ištraukiamas, nes būna prišalęs prie kriozondo distalinio galo. BPKB privalumas, palyginti su įprastine žnypline bronchoskopine plaučių biopsija, yra tas, kad gaunami daug didesni bioptatai (dažniausiai 30–40 mm^2 dydžio gabalėliai, palyginti su 3–4 mm^2 dydžio gabalėliais, gaunamais BPŽB metu). Tokio dydžio bioptatų pakanka įprastinei intersticinei pneumonijai diagnozuoti.

Palyginti su BPŽB, BPKB sukelia daugiau komplikacijų. Pneumotoraksas po BPKB pasitaiko 10–20 proc. atvejų, kraujavimas iš plaučių – 4–6 proc., mirties tikimybė – 0,1–0,4 proc.

Diagnostinė BPKB vertė tik nedaug nusileidžia chirurginei plaučių biopsijai. Tačiau, palyginti su chirurgine plaučių biopsija, BPKB ligoniui sukelia daug mažesnę jatrogeninę traumą. Todėl ji yra daug saugesnė, kelis kartus pigesnė, dėl jos reikalinga trumpesnė ligonio hospitalizacija.

Transbronchinė (transtrachėjinė) adatinė aspiracinė biopsija. Transbronchinė (transtrachėjinė) adatinė aspiracinė biopsija dabar atliekama endobronchinio ultragarsinio tyrimo (EBUS – angl. *endobronchial ultrasound*) metu. Tyrimas vertingas sarkoidozės ir limfomų diagnostikai. Transbronchinė (transtrachėjinė) adatinė aspiracinė biopsija EBUS metu yra pasirinkimo metodas, kai yra pirma rentgeninė sarkoidozės stadija, o BAL skysčio ar žnyplinės bronchų gleivinės biopsijos (jei buvo atlikta) pokyčiai nėra būdingi sarkoidozei. Diagnostinė transbronchinės (transtrachėjinės) adatinės aspiracinės biopsijos EBUS metu vertė (granulomų radimas) esant pirmai ar antrai rentgeninei sarkoidozės stadijai yra 80–90 proc.

Transbronchinė (transtrachėjinė) adatinė aspiracinė biopsija yra palyginti saugus tyrimas. Pneumotoraksas pasitaiko 0,03–0,2 proc. atvejų, kraujavimas iš plaučių – 0,2–0,7 proc., mirties tikimybė – 0,01–0,08 proc.

Chirurginė plaučių biopsija. Chirurginės (iš jų ir videotorakoskopinės) plaučių biopsijos vertė IPL diagnostikai yra didžiausia ir siekia 95–98 proc. Tačiau dėl tobulėjančių kompiuterinės tomografijos ir bronchoskopinių biopsijos metodų bei santykinai didelio komplikacijų skaičiaus klinikinėje praktikoje retai naudojama. Įvairių autorių duomenimis, mirties tikimybė dėl chirurginės plaučių biopsijos (per 30 dienų laikotarpį po jos) IPL sergantiems ligoniams yra 3–11 proc. Didžiausia mirties rizika – IPF sergantiems asmenims. Manoma, kad plaučių biopsija (tiek chirurginė, tiek bronchoskopinė) yra savarankiškas IPF paūmėjimo rizikos (ir kartu mirties rizikos) veiksnys.

Biopsinės ir operacinės medžiagos histologinis tyrimas. Plaučiuose gali būti alveolito, ūminio alveolių pažeidimo (sinonimas – difuzinis alveolių pažeidimas), granulomų, alveolių prisipildymo (uždegimo ląstelėmis, eksudatu, fibrinu, kolagenu, granuliaciniu audiniu ar kt.), židininių pokyčių ar pneumofibrozės požymių. Dažnai vienu metu būna įvairių tipų plaučių pažeidimas.

Vien histologinio tyrimo pakanka tik kai kurioms ligoms (dažniausiai neoplazinėms ir infekcinėms) diagnozuoti. Paprastai plaučių histologinio tyrimo duomenys leidžia tik išskirti tam tikrą IPL grupę ir (ar) paneigti kai kurias ligas.

Alveolitas. Alveolitas – plaučių intersticinio audinio infiltracija uždegimo ląstelėmis ir alveolių prisipildymas uždegiminio infiltrato. Pagal vyraujančias uždegimines ląsteles alveolitas gali būti skirstomas į limfocitinį, neutrofilinį, eozinofilinį, makrofagų, histiocitų, mišrų (*pastaba:* termino alveolitas, kaip alveolių infiltracijos uždegimo ląstelėmis, nepainioti su ligos pavadinimu – egzogeninis alerginis alveolitas). *CD4 ląstelių* (T limfocitų pagalbininkų induktorių) alveolitas būdingas pradinei sarkoidozės stadijai, taip pat gali būti esant granulomatozės su poliangitu remisijai; *CD8 ląstelių* (T citotoksinių supresinių limfocitų) alveolitas būdingas EAA. *Mišrus* (CD4, CD8) *limfocitinis* alveolitas – vėlesnei sarkoidozės stadijai, tuberkuliozei, sisteminėms jungiamojo audinio ligoms, kai pažeisti plaučiai (ankstyvosioms stadijoms), idiopatinei limfoidinei intersticinei pneumonijai. *Neutrofilinis* alveolitas būdingas IPF, EAA (1–2-ąją parą), bakterinei infekcijai, sisteminėms jungiamojo audinio ligoms, kai pažeidžiami plaučiai (vėlyvosioms stadijoms), vaskulitams. *Eozinofilinis* alveolitas būdingas eozinofilinei pneumonijai, eozinofilinei granulomatozei su poliangitu. *Mišrus* alveolitas gali būti vėlyvosiose sarkoidozės stadijose, kai vyrauja fibrozė, taip pat sergant vaistų sukeltu alveolitu. Alveolitą galima įvertinti tiesiogiai pagal bronchoskopinės ar chirurginės plaučių biopsinės medžiagos histologinio tyrimo duomenis, netiesiogiai – pagal BAL skysčio ląstelių sudėtį.

Difuzinis alveolių pažeidimas. Ūminiam difuziniam alveolių pažeidimui būdingos difuziškai išsiplėtusios alveolių pertvaros, skystis (edema) ar fibrinas bronchiolių ir alveolių spindžiuose, reakciniai alveoles gaubiančių ląstelių pokyčiai. Atsižvelgiant į ligos etiologiją ir jos stadijas, alveolėse gali būti randama hialininių membranų, eritrocitų (šiuo atveju dažniausiai vartojamas terminas yra difuzinis kraujavimas į alveoles), neutrofilų, eozinofilų ar siderofagų. Ūminį plaučių pažeidimą gali sukelti infekcija, sisteminės jungiamojo audinio ligos ir vaskulitai, sunki ūminė eozinofilinė pneumonija, sunkus IPF paūmėjimas, vaistai (pvz., amiodaronas).

Ūminį difuzinį alveolių pažeidimą galima patvirtinti atlikus histologinį bronchoskopinės ar chirurginės plaučių biopsinės medžiagos tyrimą.

Epitelioidinė granuloma. Granulomas sudaro epitelioidinės ląstelės, daugiabranduolės gigantinės ląstelės, alveoliniai makrofagai, limfocitai (daugiausia T limfocitai). Epitelioidinės granulomos gali būti be nekrozės arba su nekroze.

Kartais, sergant ta pačia liga, biopsinėje medžiagoje gali būti aptikta ir granulomų be nekrozės, ir granulomų su nekroze. Pavyzdžiui, granulomos su nekroze būdingos tuberkuliozei, ne tuberkuliozės mikobakterijų sukeliamai plaučių ligai, tačiau bronchoskopijos metu paimtoje bronchų ar plaučių biopsinėje medžiagoje gali būti randama tik granulomų be nekrozės. Plaučių granulomos be nekrozės dažniausiai aptinkamos, kai sergama sarkoidoze, EAA, vaistų (talko, metotreksato ir kt.) ir neorganinių medžiagų (berilio, aliuminio, stiklo ir kt.) sukeltu alveolitu. Atkrepiame dėmesį, kad, sergant karcinoma, limfoma, leukemija, plaučių karcinoze ir kitais piktybiniais navikais, kartais gali būti vadinamoji sarkoidinė reakcija (susidaro epitelioidinės granulomos), nors šioms ligoms granulominis uždegimas nėra būdingas. Visgi, sergant tuberkulioze, ne

tuberkuliozės mikobakterijų sukeliama plaučių liga, sarkoidoze, mikozėmis (histoplazmoze, kokcidioidomikozė, kriptokokoze, sporotrichoze, alergine bronchopulmonine aspergilioze ir kt.), sifiliu, reumatoidiniu artritu, granulomatoze su poliangitu, eozinofiline granulomatoze su poliangitu ir kai kuriomis kitomis ligomis, plaučių biopsinėje medžiagoje gali būti aptinkama epitelioidinių ląstelių granulomų su nekroze ir be nekrozės.

Įvairių ligų atvejais granulomų struktūra šiek tiek skiriasi, tačiau dažniausiai tie skirtumai nepakankamai specifiški. Sergant sarkoidoze, granulomos kompaktiškos, gerai susiformavusios, įvairaus amžiaus, jose gali būti hialinizacijos ir fibrozės požymių, CD4 limfocitų. Granulomose dėl EAA yra CD8 limfocitų, jos yra nekompaktiškos. Vaskulitas, plaučių parenchimos nekrozė, alveolių hemoragijos ir neutrofilai granulomose būdingi granulomatozei su poliangitu.

Epitelioidinė granuloma palyginti nesunkiai aptinkama bronchoskopijos būdu gautuose bioptatuose.

Pneumofibrozė. Plaučių fibrozei būdinga padidėjęs jungiamojo audinio kiekis plaučių audinyje. Plaučių parenchimos fibrozė aptinkama sergant IPF ir kitomis idiopatinėmis intersticinėmis pneumonijomis, nespecifine plaučių fibroze dėl ilgalaikės sąveikos su profesinėmis medžiagomis (kvarcu, metalo dulkėmis ir kt.), sergant sisteminėmis jungiamojo audinio ligomis ir vaskulitu (sunkiausi pokyčiai būna sergant sistemine skleroze), bronchektazėmis, rūkymo sukeltomis ligomis (lėtiniu bronchitu, lėtine obstrukcine plaučių liga), po persirgtos tuberkuliozės, pneumonijos, taip pat esant vėlyvai sarkoidozės stadijai.

Idiopatinei plaučių fibrozei būdingi saviti histologiniai plaučių pokyčiai, vadinami įprastine intersticine pneumonija, o nespecifinei intersticinei pneumonijai – kitokie. Apie jas plačiau rašoma skyriuose „Idiopatinė plaučių fibrozė“ ir „Nespecifinė intersticinė pneumonija“.

Fibrozinių pokyčių heterogeniškumas būdingesnis IPF; difuziniai, santykinai nedideli fibroziniai pokyčiai – NIP; mikroskopinis korėtumas – IPF, bet gali būti ir esant vėlyvoms kitų plaučių fibrozę sukeliančių ligų stadijoms. ĮIP ir NIP būdingi pokyčiai gali būti matomi plaučių bioptatuose, gautuose atlikus BPKB arba chirurginę plaučių biopsiją, tik išimtiniais atvejais – BPŽB.

Kiti radiniai. Plaučių alveolės gali būti prisipildžiusios eksudato, baltyminės medžiagos, fibrino, ląstelių ar mezenchiminių proliferatų – Masono (*Masson*) kūnelių. Plaučių struktūra (beveik) nepažeista. Alveolės būna prisipildžiusios makrofagų sergant rūkymo sukeltoms plaučių ligomis (kartu gali būti ir židininių pokyčių); neutrofilų – dėl infekcijos; transudato – dėl plaučių stazės; baltymo – sergant PAP; fibrino – esant infekcijai, kraujuojant; eritrocitų – sergant SJAL; granuliacinio audinio – sergant kriptogenine ar žinomos kilmės (sergant SJAL, dėl infekcijos, kai kurių vaistų vartojimo) organizuojančia pneumonija.

Šie pokyčiai taip pat nesunkiai matomi bronchoskopijos metu gautuose bioptatuose.

Minimalūs nespecifiniai histologiniai plaučių pokyčiai. Minimaliais pokyčiais vadinami nedideli nespecifiniai plaučių pokyčiai, kurių nepakanka plaučių pažeidimo tipui atpažinti.

Skiriamieji histologiniai dažniausiai diagnozuojamų IIP požymiai nurodyti 7 lentelėje.

7 lentelė. Skiriamieji histologiniai idiopatinių intersticinių pneumonijų požymiai

Požymis	IPF	NIP	OP	DIP	ŪIP	LIP
Pažeidimo pobūdis	Nehomogeninis	Homogeninis	Homogeninis	Homogeninis	Homogeninis	Homogeninis
Intersticinis uždegimas	Nedidelio laipsnio	Akivaizdus	Nedidelio laipsnio	Nedidelio laipsnio	Nedidelio laipsnio	Akivaizdus
Intersticinė fibrozė (kolagenas)	Nehomogeninė	Kintanti, difuzinė, įvairaus laipsnio	Nebūdinga	Kintanti, difuzinė	Nebūdinga	Retai
Intersticinė fibrozė (fibroblastai)	Pavieniai fibroblastų židiniai	Retai, difuzinė	Nebūdinga	Nebūdinga	Difuzinė	Nebūdinga
Organizuojanti pneumonija	Retai, židininė	Retai, židininė	Akivaizdi	Nebūdinga	Retai, židininė	Nebūdinga
Fibroblastų židiniai	Akivaizdūs	Retai, pavieniai	Nebūdinga	Nebūdinga	Nebūdinga	Nebūdinga
Korėtumas	Akivaizdus	Retai, nedidelio laipsnio	Nebūdinga	Nebūdinga	Nebūdinga	Retai
Intraalveoliniai makrofagai	Retai, pavieniai	Retai, pavieniai	Nebūdinga	Akivaizdūs	Nebūdinga	Retai, pavieniai
Hialininės membranos	Nebūdinga	Nebūdinga	Nebūdinga	Nebūdinga	Akivaizdžios	Nebūdinga
Granulomos	Nebūdinga	Nebūdinga	Nebūdinga	Nebūdinga	Nebūdinga	Pavienės, nekompaktiškos

Pastaba. DIP – deskvamacinė intersticinė pneumonija. IPF – idiopatinė plaučių fibrozė. LIP – limfoidinė intersticinė pneumonija. NIP – nespecifinė intersticinė pneumonija. OP – organizuojanti pneumonija. ŪIP – ūminė intersticinė pneumonija.

Intersticinių plaučių ligų diferencinės diagnostikos algoritmas. IPL diagnostikos kriterijai skirtingi. Kai kurioms ligoms diagnozuoti pakanka tipiškų klinikinių simptomų bei KT vaizdų (IPF, NIP); kitoms – būdingų klinikinių simptomų, KT vaizdų ir BAL skysčio radinių (eozinofilinė pneumonija, sarkoidozė, EAA); organizuojančiai pneumonijai – būdingų radinių plaučių biopsinėje medžiagoje.

Dalis IPL gali būti patvirtintos skirtingų tyrimų deriniais. Sarkoidozė gali būti patvirtinta 1) būdingais radiologinio tyrimo vaizdais ir BAL skysčio tyrimo radiniais arba 2) būdingais radiologinio tyrimo vaizdais ir bronchų gleivinės, plaučių ar tarpuplaučio limfmazgių biopsinės medžiagos radiniais. Eozinofilinė pneumonija ir EAA – 1) būdingais radiologinio tyrimo vaizdais ir BAL skysčio tyrimo radiniais arba 2) būdingais radiologinio tyrimo vaizdais ir plaučių biopsinės medžiagos radiniais.

Dažniausiai IPL diagnostika vyksta etapais (žr. 1 pav.). Klinikinėje praktikoje gali pasitaikyti trys situacijos: 1) ligoniui yra klinikinių plaučių pažeidimo požymių (kosulys, dusulys, karščiavimas, krūtinės skausmas, skrepliavimas ir (ar) kraujo iškosėjimas); 2) profilaktinio patikrinimo metu ar dėl kitos priežasties atlikus radiologinį plaučių tyrimą rasta IPL būdingų požymių, tačiau klinikinių ligos simptomų nėra; 3) yra IPL būdingų ekstrapulmoninių simptomų. Pagal klinikinius simptomus ar jų nebuvimą bei radiologinio tyrimo vaizdus galima išskirti kelias galimas IPL (žr. 2 pav.).

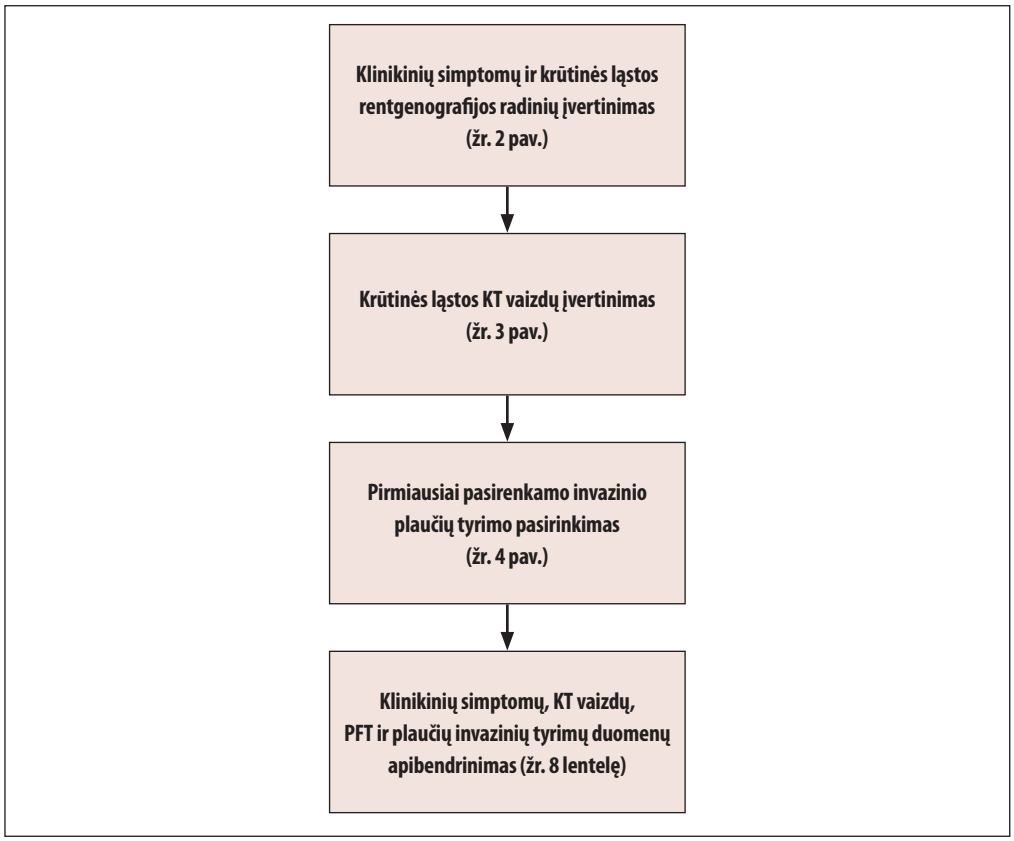

1 pav. Intersticinių plaučių ligų diagnostikos etapai. KT – kompiuterinė tomografija. PFT – plaučių funkcijų tyrimas.

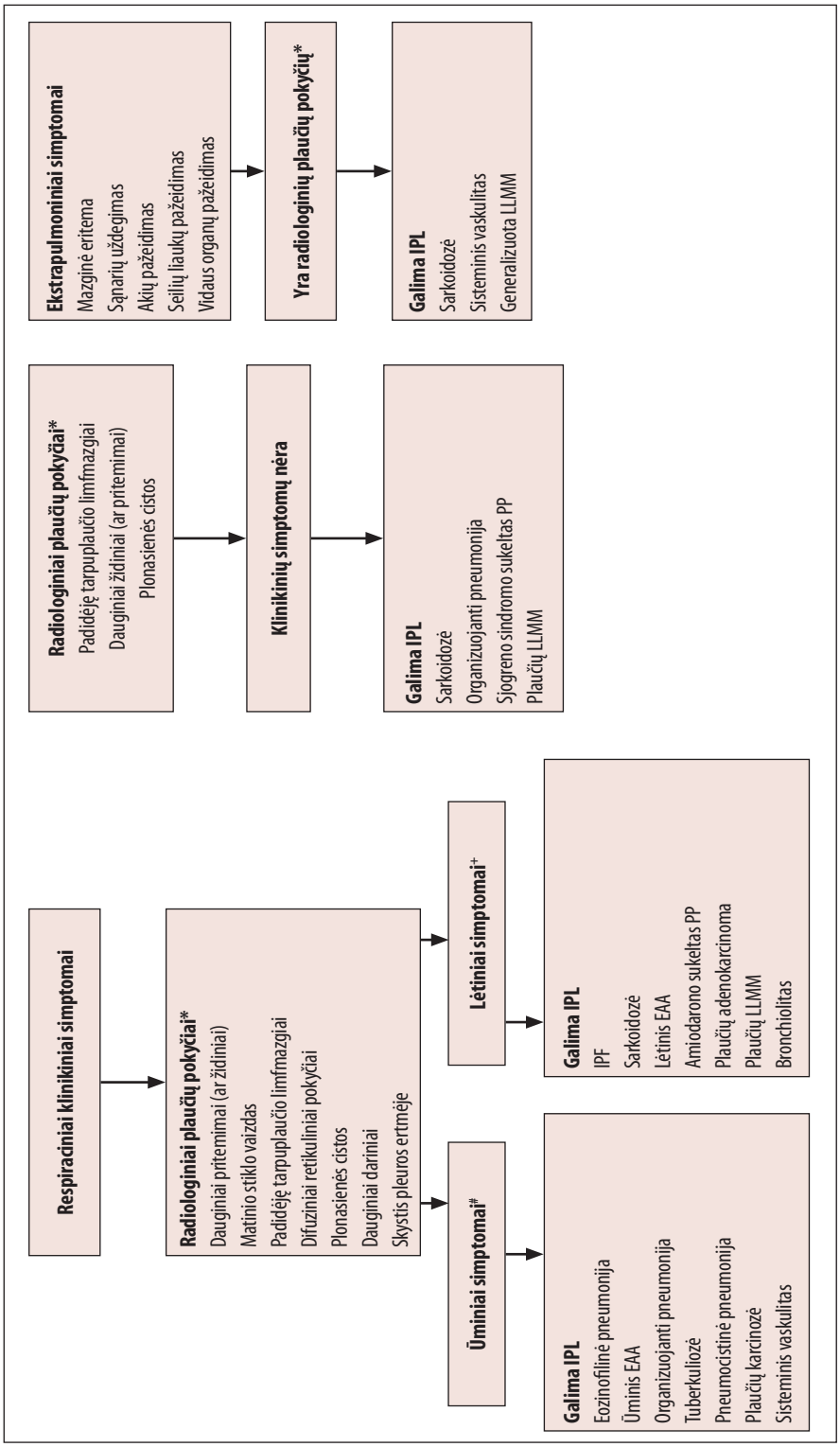

2 pav. Pirmasis intersticinių plaučių ligų diagnostikos etapas – klinikinių simptomų ir radiologinių pokyčių įvertinimas. *Matomi krūtinės ląstos rentgenogramose ar kompiuterinėse tomogramose. # Dažniausiai iki 2 savaičių, bet gali trukti ilgiau. + Dažniausiai nuo kelių iki keliolikos mėnesių. EAA – egzogeninis alerginis alveolitas. IPF – idiopatinė plaučių fibrozė. IPL – intersticinė plaučių liga. LLMM – limfangiolejomiomatozė. PP – plaučių pažeidimas.

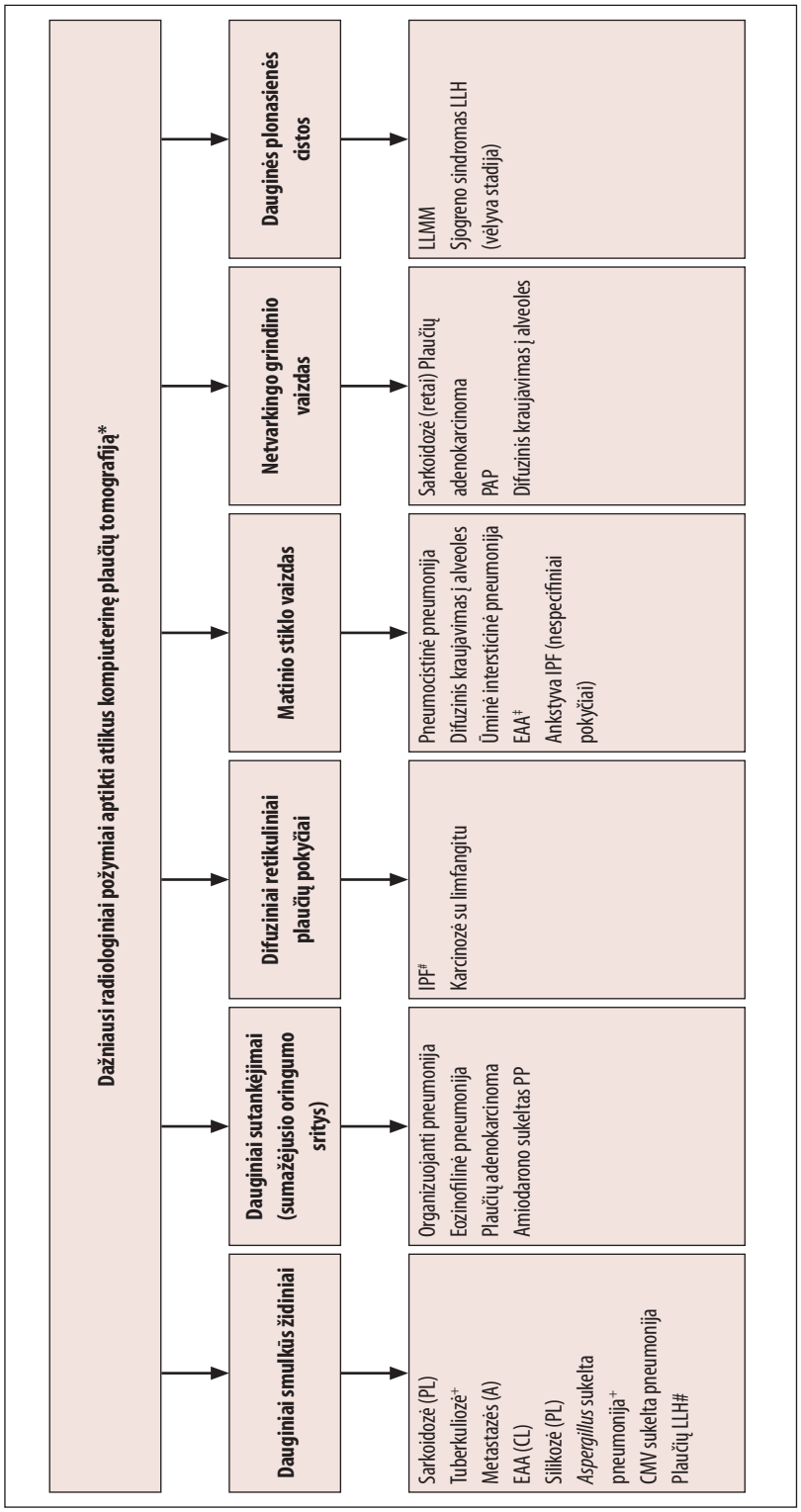

3 pav. Antrasis intersticinių plaučių ligų diagnostikos etapas – kompiuterinės tomografijos vaizdų įvertinimas. * Pagal vyraujantį radiologinį požymį. + Dažniausiai su paviršiniais ar dauginiais plaučių pritemimais. # Dažniausiai su cistiniais plaučių pokyčiais. ‡ Dažniausiai su dauginiais židiniais. A – atsitiktinis židinių išsidėstymas antrinėje plaučių skiltelėje. CL – centrilobulinis židinių išsidėstymas antrinėje plaučių skiltelėje. CMV – citomegalijos virusas. EAA – egzogeninis alerginis alveolitas. IPF – idiopatinė plaučių fibrozė. LLMM – limfangiolejomiomatozė. LLH – Langerhanso ląstelių histiocitozė. PAP – plaučių alveolių proteinozė. PL – perilimfinis ir subpleurinis židinių išsidėstymas antrinėje plaučių skiltelėje. PP – plaučių pažeidimas. Bronchiolitui būdingas mozaikinis pažeidimo pobūdis ir radiologiniai oro spąstų požymiai.

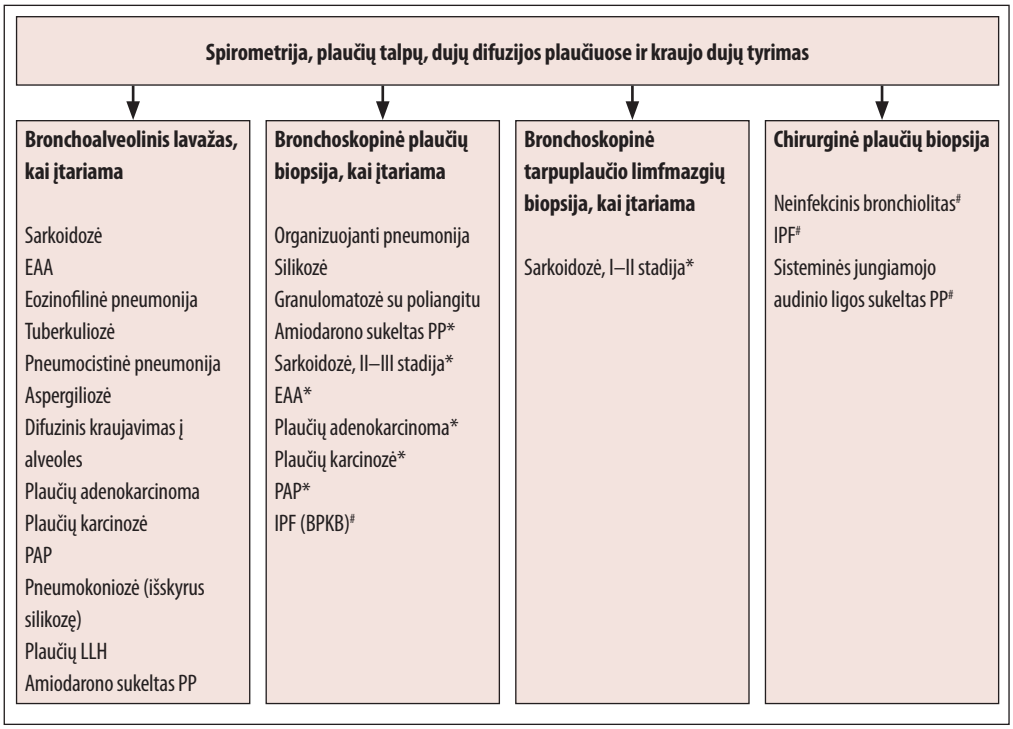

4 pav. Trečiasis intersticinių plaučių ligų diagnostikos etapas – plaučių invazinio tyrimo parinkimas. *Kai bronchoalveolinio lavažo skysčio tyrimo duomenys nebūdingi ar neinformatyvūs. # Išimtiniais atvejais, kai kitų tyrimų duomenys nepakankamai informatyvūs diagnozei patvirtinti ir būtinas histologinis plaučių tyrimas. BPKB – bronchoskopinė plaučių kriobiopsija. EAA – egzogeninis alerginis alveolitas. IPF – idiopatinė plaučių fibrozė. LLH – Langerhanso ląstelių histiocitozė. PAP – plaučių alveolinė proteinozė. PP – plaučių pažeidimas.

Toliau, jei nebuvo prieš tai atlikta, būtina atlikti krūtinės ląstos KT (taip pat ir didelės skiriamosios gebos būdu), kraujo dujų ir išsamų plaučių funkcijų (spirometrijos, plaučių talpų ir dujų difuzijos plaučiuose) tyrimus. Vertinant plaučių KT vaizdus, būtina išsamiai juos aprašyti. Esant dauginiams smulkiems židiniams, būtina nurodyti jų išsidėstymą antrinėje plaučių skiltelėje ir kitų plaučių struktūrų atžvilgiu, įvertinant pačios antrinės plaučių skiltelės struktūrą. Pagal vyraujantį pažeidimo pobūdį KT vaizduose išskiriamos labiausiai tikėtinos IPL (žr. 3 pav.).
Toliau pagal esamų tyrimų visumą sprendžiama, ar tiriamajam tikslinga atlikti invazinį plaučių tyrimą, ir jei taip – tai kurį (žr. 4 pav.).
Diagnozė pagrindžiama būdingiausių požymių deriniu (8 lentelė), tačiau ligonius būtina stebėti ir prireikus pakartotinai tirti. Sudėtingu ar neaiškiu atveju ligonį rekomenduojama aptarti daugiadisciplinio gydytojų konsiliumo (dalyvaujant pulmonologui ir radiologui, o esant poreikio – patologui, krūtinės chirurgui, reumatologui ar kt.) metu. Vis dėlto apie 10–15 proc. visų IPL (jos vadinamos neklasifikuojamomis ligomis) diagnozės patikslinti nepavyksta net ir atlikus visus būtinus tyrimus. Dažniausių IPL diagnostikos kriterijai pateikti atitinkamuose šių rekomendacijų skyriuose.

8 lentelė. Būdingiausi dažniausių intersticinių plaučių ligų požymiai*

	Sarkoidozė	**Idiopatinė plaučių fibrozė**	**Nespecifinė intersticinė pneumonija**	**Organizuojanti pneumonija**	**Eozinofilinė pneumonija**	**Egzogeninis alerginis alveolitas**
Trumpas apibūdinimas	1) Akivaizdūs rentgeniniai pokyčiai, bet klinikinių simptomų nėra; 2) Mazginė eritema, ūminis stambiųjų sąnarių uždegimas ir karščiavimas; uveitas.	Neaiškios kilmės lėtai progresuojantis dusulys. Difuziniai plaučių piešinio pokyčiai. Pneumosklerozinė krepitacija.	Neaiškios kilmės poūmės eigos dusulys. Įvairaus intensyvumo plaučių pritemimai.	Netipiška pneumonijos eiga; lėta pneumonijos rezorbcija.	1) Netipiška, recidyvinė pneumonijos eiga, bronchų obstrukcija, kraujo eozinofilija (lėtinė eozinofilinė pneumonija); 2) Ūminis, sunkus abiejų plaučių uždegimas (retai)	1) Ūminis, sunkus abiejų plaučių uždegimas (ūminis bei poūmis EAA); 2) Pamažu progresuojantis dusulys (lėtinis EAA).
Klinikiniai simptomai	Nėra simptomų; Lefgreno sindromas.	Lėtai progresuojantis dusulys. Krepitacija plaučiuose.	Poūmės eigos dusulys.	Respiracinės infekcijos požymiai. Nėra simptomų (retai).	Respiracinės infekcijos požymiai. Bronchų obstrukcija.	Respiracinės infekcijos požymiai. Bronchų obstrukcija (retai).
KT radiniai	1) Padidėję plaučių ir tarpuplaučio limfmazgiai (dažnai); 2) Smulkūs židiniai plaučiuose, išsidėstę šalia limfagyslių; 3) Įvairaus laipsnio intersticinio audinio sustorėjimas, galimas oringumo sumažėjimas (retai);	Retikuliniai abiejų plaučių pokyčiai, ypač periferinėse plaučių dalyse; smulkios cistos; tempimo bronchektazės. Nedideli matinio stiklo vaizdo ploteliai; nedaug (iki 15 mm) padidėję plaučių limfmazgiai (dažnai)	Įvairaus intensyvumo (nuo matinio stiklo iki konsolidacijos vaizdo) pritemimai abiejuose plaučiuose, daugiausia apatinėse dalyse. Nedidelio intensyvumo retikuliniai pokyčiai abiejuose plaučiuose.	Vienas ar dauginiai aiškių ribų sutankėjimai su orinėmis bronchogramomis juose. Ligos metu infiltrato periferinėse dalyse gali atsirasti fibrozinės drūžės, fibrozinė intersticinio audinio deformacija.	Vienas ar dauginiai gerai ribotų sutankėjimų su orinėmis bronchogramomis juose.	Difuzinis matinio stiklo vaizdas (ūminis bei poūmis EAA). Dauginiai „švelnūs“ židiniai centrilobulinėse antrinės plaučių skiltelės dalyse (ūminis bei poūmis EAA). Retikuliniai plaučių pokyčiai, smulkios cistos; tempimo bronchektazės (lėtinis EAA).

	Sarkoidozė	Idiopatinė plaučių fibrozė	Nespecifinė intersticinė pneumonija	Organizuojanti pneumonija	Eozinofilinė pneumonija	Egzogeninis alerginis alveolitas
PFT rezultatai	Nesunkus dujų difuzijos sutrikimas.	Plaučių restrikcija, dujų difuzijos sutrikimas (progresuojantys).	Plaučių restrikcija, dujų difuzijos sutrikimas (tikėtinai grįžtami).	Įvairūs	Kvėpavimo takų obstrukcija (dažnai).	Dujų difuzijos sutrikimas, bronchų obstrukcija (retai).
BAL skysčio tyrimo duomenys	Padidėjęs limfocitų kiekis; padidėjęs CD4/CD8 santykis; makrofagų ir limfocitų rozetės.	Įvairūs. Būdingiausia – padidėjęs makrofagų, neutrofilų ir eozinofilų (nedaug) kiekis.	Įvairūs. Būdingiausia – padidėjęs makrofagų, neutrofilų ir limfocitų kiekis.	Įvairūs	Padidėjęs eozinofilų kiekis.	Labai padidėjęs limfocitų kiekis; sumažėjęs CD4/CD8 santykis; makrofagų ir limfocitų rozetės; putoti makrofagai
Biopsinės medžiagos histologinio tyrimo duomenys	Epitelioidinių ląstelių granulomos be nekrozės (dažnai) arba su nekroze (labai retai).	Fibrozinių pokyčių suardyta plaučių struktūra, smulkios cistos, fibroblastų židiniai (BPKB ar ChPB).	Įvairaus laipsnio fibrozė. Intersticinio audinio infiltracija neutrofilais, limfocitais. Limfoidiniai folikulai (dažnai).	Mezenchiminiai proliferatai (Masono kūneliai) bronchiolių ir (ar) alveolių spindžiuose. Plaučių struktūra nepakitusi (dažniausiai).	Padidėjęs eozinofilų kiekis plaučių audinyje. Difuzinis alveolių pažeidimas (labai retai – ūminės eozinofilinės pneumonijos atveju).	Epitelioidinių ląstelių granulomos be nekrozės; organizuojanti pneumonija (poūmis EAA); plaučių fibrozė (lėtinis EAA).

Pastaba. *Nebūtinai turi būti visi. BAL – bronchoalveolinis lavažas. BPKB – bronchoskopinė plaučių kriobiopsija. ChPB – chirurginė plaučių biopsija. CD4 – T limfocitai pagalbininkai. CD8 – T citotoksiniai limfocitai. EAA – egzogeninis alerginis alveolitas. KT – kompiuterinė plaučių tomografija. PFT – plaučių funkcijų tyrimas.

Sarkoidozė

Apibrėžimas. Sarkoidozė – tai lėtinė nežinomos etiologijos granulominė liga, pažeidžianti daugelį organų. Jai būdinga T limfocitų ir mononuklearinių fagocitinių ląstelių kaupimasis plaučiuose bei kituose organuose, epitelioidinių granulomų susidarymas ir audinių pažeidimas.

Ligos paplitimas. Sarkoidozė yra dažniausiai diagnozuojama intersticinė plaučių liga, tačiau tikslus jos paplitimas nežinomas, nes daugumai sarkoidoze sergančių asmenų jokių ligos simptomų nebūna. Baltaodžių asmenų sergamumas sarkoidoze įvairiose šalyse sudaro maždaug 10–20 atvejų iš 100 000 gyventojų, o paplitimas (nauji ir anksčiau diagnozuoti atvejai) – maždaug 120–200 atvejų iš 100 000 gyventojų.

Rizikos veiksniai. Sarkoidozės etiologija nežinoma. Manoma, kad ja suserga žmonės, turintys genetinę predispoziciją, po sąlyčio su infekcinės ar neinfekcinės kilmės antigenu. Nežinoma, ar šis antigenas (ar antigenai) yra specifiniai individui, ar gali lemti ligą daugeliui asmenų. Tikėtina, kad nuo įvairių antigenų ir žmogaus individualių savybių priklauso skirtinga sarkoidozės klinikinė išraiška ir eiga.

Histologiniai pokyčiai ir patologinė fiziologija. Po sąlyčio su antigenu (antigenais), veikiant įvairių imunokompetentinių ląstelių išskiriamoms medžiagoms, plaučiuose kaupiasi iš kraujo migravę limfocitai. Ankstyvai sarkoidozės stadijai būdingas CD4 limfocitų alveolitas (neinfekcinis uždegimas).
Vėliau į plaučius migruoja ir CD8 limfocitai. CD4/CD8 limfocitų santykis susinormina. Plaučiuose taip pat kaupiasi monocitai (makrofagai). CD4 limfocitai aktyvina mononuklearinių ląstelių transformaciją į aktyvius makrofagus (epitelioidines ląsteles) ir daugiabranduoles gigantines ląsteles. Formuojasi epitelioidinių ląstelių granulomos su gigantinėmis ląstelėmis. Granulomos būna aiškiai susiformavusios, jų centrinėje dalyje yra makrofagų, daugiabranduolių gigantinių ir epitelioidinių ląstelių, periferinėje srityje – limfocitų, monocitų, fibroblastų. Retais atvejais granulomos centre būna fibrinoidinė nekrozė. Daliai ligonių, ligai progresuojant, aplink granulomas formuojasi fibrozinis audinys. Daugiau apie granulomas rašoma skyriuje „Intersticinių plaučių ligų samprata ir terminai“ 9 psl. bei sk. „Intersticinių plaučių ligų diferencinės diagnostikos principai“ 22 psl. ir 23 psl.
Granulomos gali susidaryti plaučių parenchimoje, bronchų ir kraujagyslių sienoje, intratorakaliniuose limfmazgiuose. Jų taip pat gali būti kituose organuose (nurodoma

dažnio mažėjimo tvarka): kepenyse, blužnyje, seilių liaukose, periferiniuose limfmazgiuose, odoje, širdyje, nervų sistemos ir kituose organuose.
Per 2–3 mėnesius granulomos gali rezorbuotis be jokių liekamųjų pokyčių arba jų vietoje formuojasi fibrozė. Rečiau pasitaiko, kad granulomos išlieka ilgai. Granulomų rezorbcijos ir uždegimo baigties be liekamųjų reiškinių mechanizmas tiksliai nėra žinomas.
Nedidelei daliai ligonių uždegimas tampa lėtinis, atsiranda ir progresuoja fibrozė. Neaišku, kodėl sarkoidozė tampa lėtine liga – dėl antigeno ypatumų ar pakitusio imuninio atsako. Progresuojant fibrozei, susidaro cistinių parenchimos pokyčių, bronchektazių.
Granulominio uždegimo apimtų organų pažeidimas gali būti kliniškai ir funkciškai reikšmingas arba besimptomis. Plaučių pažeidimas pasireiškia įvairaus sunkumo dujų difuzijos sutrikimu, rečiau – įvairaus laipsnio restrikcija, labai retai – bronchų obstrukcija ir lėtiniu kvėpavimo nepakankamumu.

Kada įtarti sarkoidozę. Sarkoidozę reikia įtarti klinikinių simptomų neturinčiam asmeniui, kuriam dėl įvairių priežasčių atlikus krūtinės ląstos rentgenografiją ar KT aptinkama padidėjusių plaučių šaknų ar tarpuplaučio limfmazgių ir (ar) difuzinių židinių ar pritemimų (sumažėjusio oringumo sričių) plaučiuose. Taip pat šią ligą reikėtų įtarti asmenims, kuriems yra mazginė eritema, čiurnos sąnarių uždegimas.
Klinikiniai sarkoidozės požymiai. Sarkoidoze dažniausiai serga jauni ir vidutinio amžiaus (20–30 metų) nerūkantys žmonės, nors gali susirgti ir vyresni kaip 50 metų amžiaus asmenys. Pastebėta, kad sarkoidozė dažniausiai pasireiškia pavasarį ar vasarą, moterims – netrukus po gimdymo.
Daugelis sarkoidoze sergančių ligonių niekuo nesiskundžia. Jiems objektyvių ligos požymių dažniausiai nebūna. Maždaug 40 proc. asmenų liga pasireiškia ūminės sarkoidozės simptomais (Lefgreno (*Löfgren*) sindromu) – stambiųjų (dažniausiai čiurnos) sąnarių skausmu, mazgine eritema ir (ar) karščiavimu. Lefgreno sindromu laikytini ir tie sarkoidozės atvejai (kai yra jai būdingų rentgeninių požymių), kai yra tik mazginė eritema arba tik stambiųjų sąnarių uždegimas. Mazginė eritema (*erythema nodosum*) yra riebalinio odos bei poodžio audinio uždegimas, pasireiškiantis 0,5–2,0 cm skersmens šviesiai raudonos spalvos poodiniais mazgais. Ji dažniausiai išryškėja abiejų kojų priekiniuose paviršiuose. Lefgreno sindromas itin būdingas sarkoidozei.
Sarkoidoze sergantys asmenys rečiau sausai kosi, jaučia dusulį. Daugelį ligonių epizodiškai ar nuolatos kamuoja nuovargis ir silpnumas. Kai pažeidžiami kiti organai, gali būti uveitas, padidėję periferiniai limfmazgiai, seilių liaukos ir kepenys. Galimas ir odos pažeidimas, širdies aritmija ar kardiomiopatija, centrinės ir periferinės nervų sistemos pažeidimas ir kt. Retai (rečiau kaip 0,5 proc. atvejų) sarkoidozė pasireiškia vadinamuoju Herfoto (*Heerfordt*, sinonimai – *Heerfordt–Mylius, Heerfordt–Waldenström, Waldenström* uveoparotitas) sindromu, kuriam būdingas uveitas, parotitas, ilgalaikis karščiavimas, veido nervų parezė (nebūtinai turi būti visi požymiai).
Jei ligos simptomai trunka ilgiau kaip dvejus metus, sarkoidozė yra lėtinė. Lėtinė plaučių sarkoidozė pasireiškia nuolatiniais ar progresuojančiais ligos simptomais, kuriuos lemia progresuojanti pneumofibrozė ir normalios plaučių struktūros suardymas.
Radiologiniai sarkoidozės požymiai. Krūtinės ląstos rentgenogramose patologinių pokyčių būna maždaug 90 proc. sarkoidozės atvejų. Tipiniai rentgeniniai simptomai

labai padeda diagnozuoti sarkoidozę, tačiau normali krūtinės ląstos rentgenograma jos nepaneigia. Todėl mes rekomenduojame krūtinės ląstos KT atlikti visais atvejais, kai tik įtariama plaučių sarkoidozė. Tik tipinio Lefgreno sindromo atveju krūtinės ląstos KT nebūtinà.

Sarkoidozės klasifikacija grindžiama radiologiniais plaučių ir intratorakalinių limfmazgių pokyčiais (žr. 9 lentelę). Naujai diagnozuota sarkoidozė gali pasireikšti bet kuria rentgenine stadija: I, II, III, IV (nurodoma mažėjančio dažnio eile).

9 lentelė. Rentgeninė sarkoidozės klasifikacija

Stadija	Apibūdinimas
0	Patologinių pokyčių krūtinės ląstos rentgenogramose* neaptinkama
I	Padidėję plaučių šaknų ir (ar) tarpuplaučio limfmazgiai
II	Padidėję plaučių šaknų ir (ar) tarpuplaučio limfmazgiai ir plaučių židiniai (ar pritemimai)
III	Plaučių židiniai (ar pritemimai)
IV	Plaučių fibrozės požymiai

Pastaba. *Originali radiologinė sarkoidozės klasifikacija buvo pasiūlyta iki kompiuterinio tomografo sukūrimo, todėl buvo grindžiama krūtinės ląstos rentgenografiniu tyrimu. Dabartiniu metu, esant galimybei atlikti krūtinės ląstos kompiuterinę tomografija, sarkoidozė klasifikuojama pagal kompiuterinės tomografijos duomenis.

Rentgenogramose sarkodozei būdingas simetriškas (beveik) limfmazgių padidėjimas abiejų plaučių šaknyse. Neretai būna šiek tiek padidėję ir dešinieji paratrachėjiniai limfmazgiai. Plaučių židinių kiekis ir (ar) pritemimų forma bei dydis įvairūs. Esant IV rentgeninei sarkoidozės stadijai, retkarčiais būna emfizema su cistiniais pokyčiais (žr. 5 pav., 8 pav., 11 pav., 13 pav.).

Kompiuterinės tomografijos vaizduose sarkoidozei būdinga (tipiniai požymiai): 1) (beveik) simetriškai padidėję tarpuplaučio limfmazgiai bei (gali būti) nedaug padidėję ir dešinieji paratrachėjiniai limfmazgiai (I ir II rentgeninė stadija); 2) lygus ar židininis skiltelės bronchiolovaskulinio pluoštelio sustorėjimas dėl šalia išsidėsčiusių židinių (t. y. vadinamasis perilimfinis židinių išsidėstymas antrinėje plaučių skiltelėje). Jų taip pat gali būti subpleurinėse ir tarpskiltelinėse srityse. Židiniai paprastai yra aiškių ribų (II ir III rentgeninė stadija). Daugiausiai pažeidžiamos viršutinės ir vidurinės plaučių sritys; 3) pritemimai abiejų plaučių šaknų srityse (I ir II rentgeninė stadija). Sarkoidozei būdingi KT vaizdai pateikti 6 pav., 7 pav., 9 pav., 10 pav., 12 pav. ir 14 pav.

Sarkoidozė taip pat gali pasireikšti nebūdingais pokyčiais (netipiniais požymiais): 1) padidėjusiais vieno plaučio šaknies limfmazgiais, pavieniais padidėjusiais priekinio ar užpakalinio tarpuplaučio limfmazgiais (I rentgeninė stadija); 2) dauginiais plaučių pritemimais, konglomeratais, matinio stiklo vaizdo ploteliais, vadinamuoju netvarkingo grindinio vaizdu (III rentgeninė stadija); 3) plaučių korėtumu, cistomis, tempimo bronchektazėmis, fibrozės konglomeratais ir kiaušinio lukšto (būdingiausia) ar kitos formos apkalkėjimais plaučių šaknų srityse (IV rentgeninė stadija); 4) skysčiu pleuros ertmėje, pleuros sustorėjimu ir apkalkėjimu (labai retai).

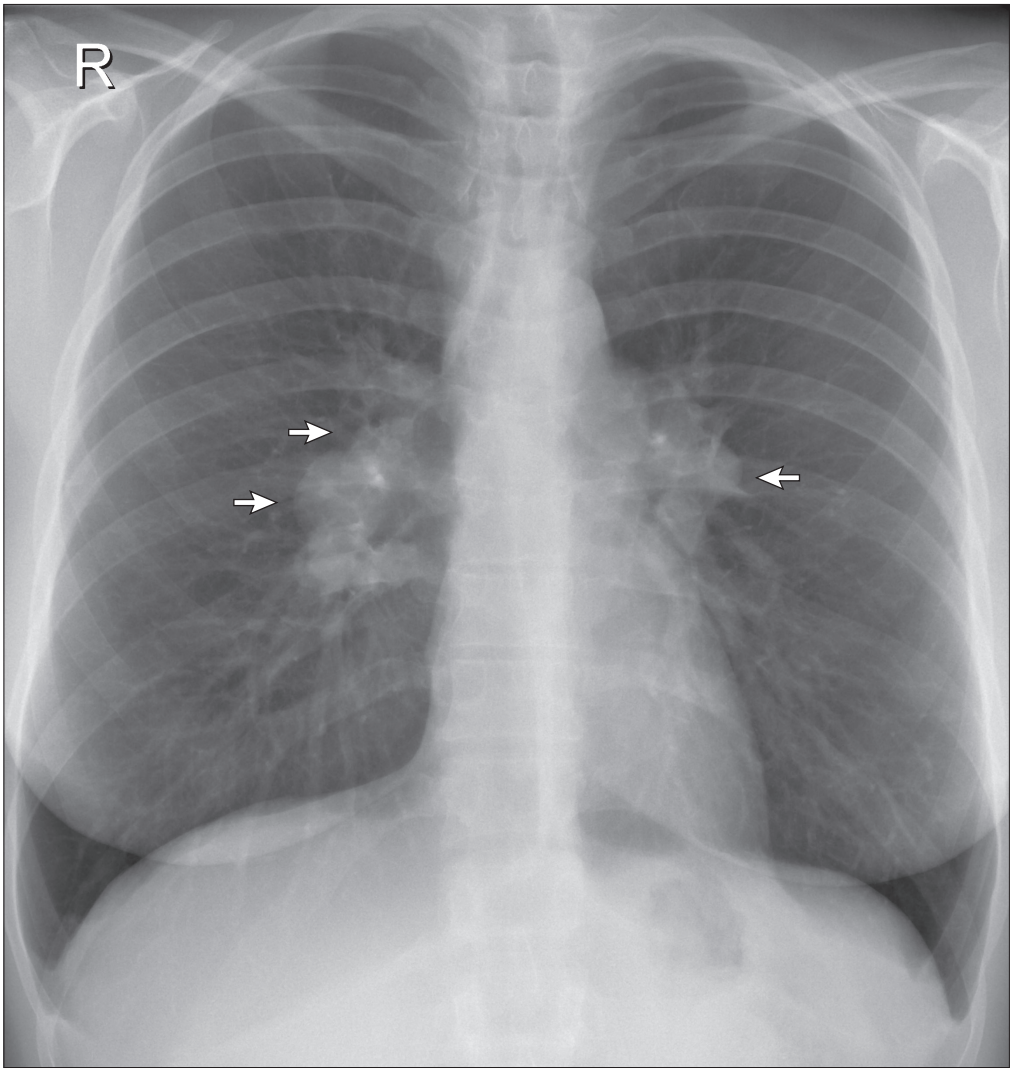

5 pav. Priekinė krūtinės ląstos rentgenograma. Sarkoidozė, I stadija. Plaučių šaknys plačios policikliškais kontūrais – padidėję limfmazgiai (parodyta rodyklėmis).

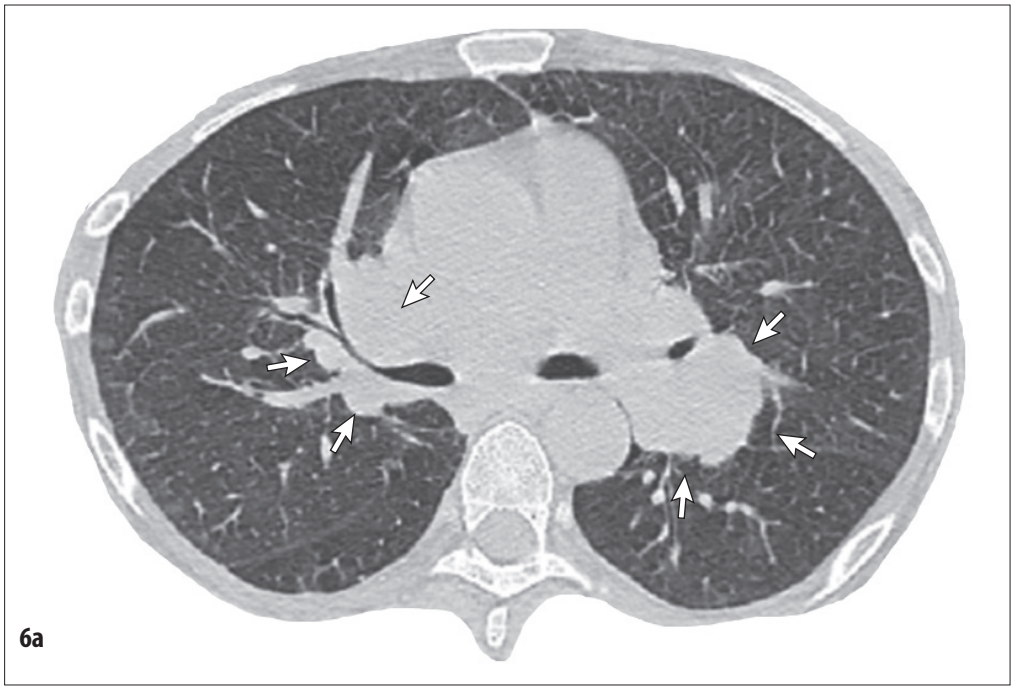

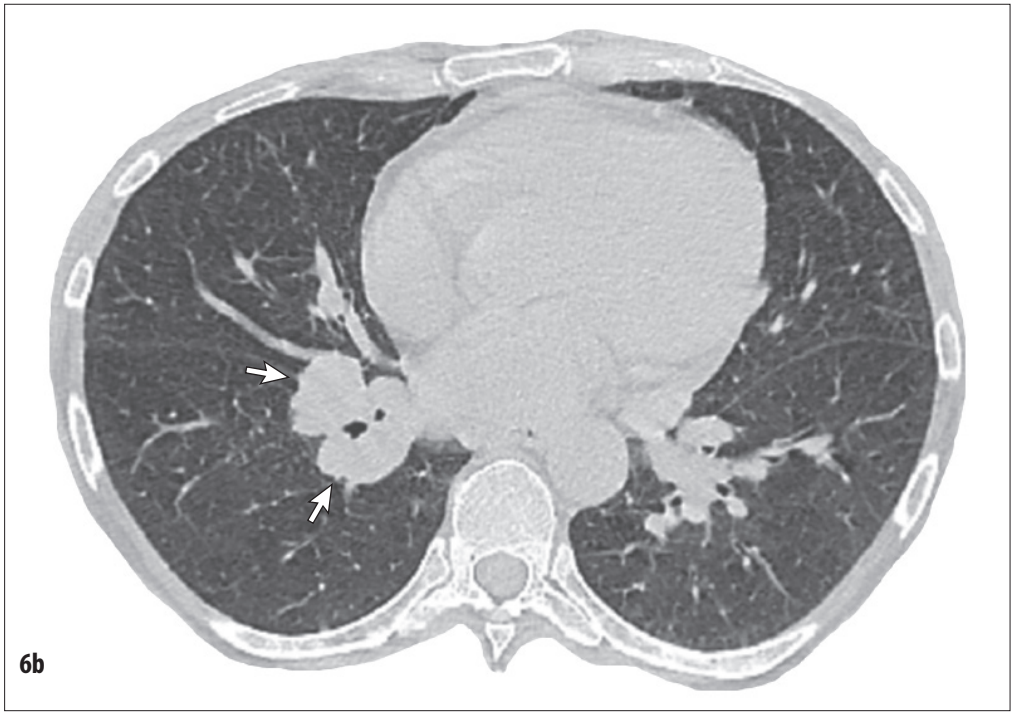

6 a, b pav. Krūtinės ląstos kompiuterinė tomograma. Plaučių langas. Sarkoidozė, I stadija. Įprastinis plaučių parenchimos vaizdas, prasiplėtusios plaučių šaknys (parodyta rodyklėmis).

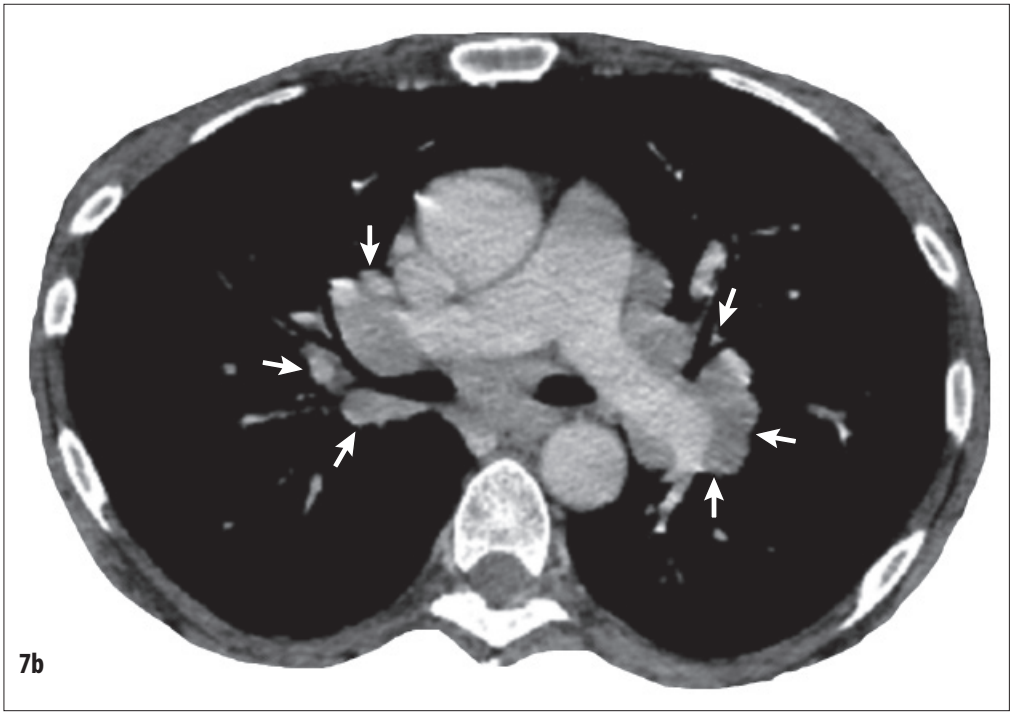

7 a, b pav. Krūtinės ląstos kompiuterinė tomograma su intraveniniu kontrastavimu. Tarpuplaučio langas. Sarkoidozė, I stadija. Padidėję paratrachėjiniai, paraaortiniai, bifurkaciniai ir plaučių šaknų limfmazgiai (parodyta rodyklėmis).

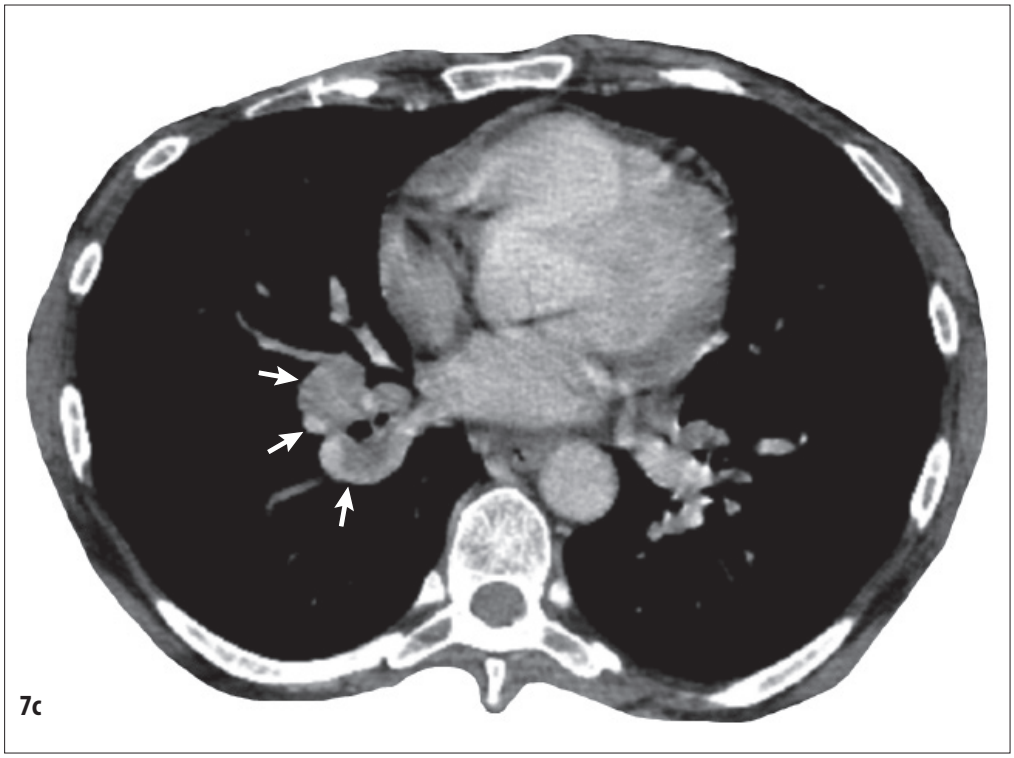

7 c pav. Krūtinės ląstos kompiuterinė tomograma su intraveniniu kontrastavimu. Tarpuplaučio langas. Sarkoidozė, I stadija. Padidėję paratrachėjiniai, paraaortiniai, bifurkaciniai ir plaučių šaknų limfmazgiai (parodyta rodyklėmis).

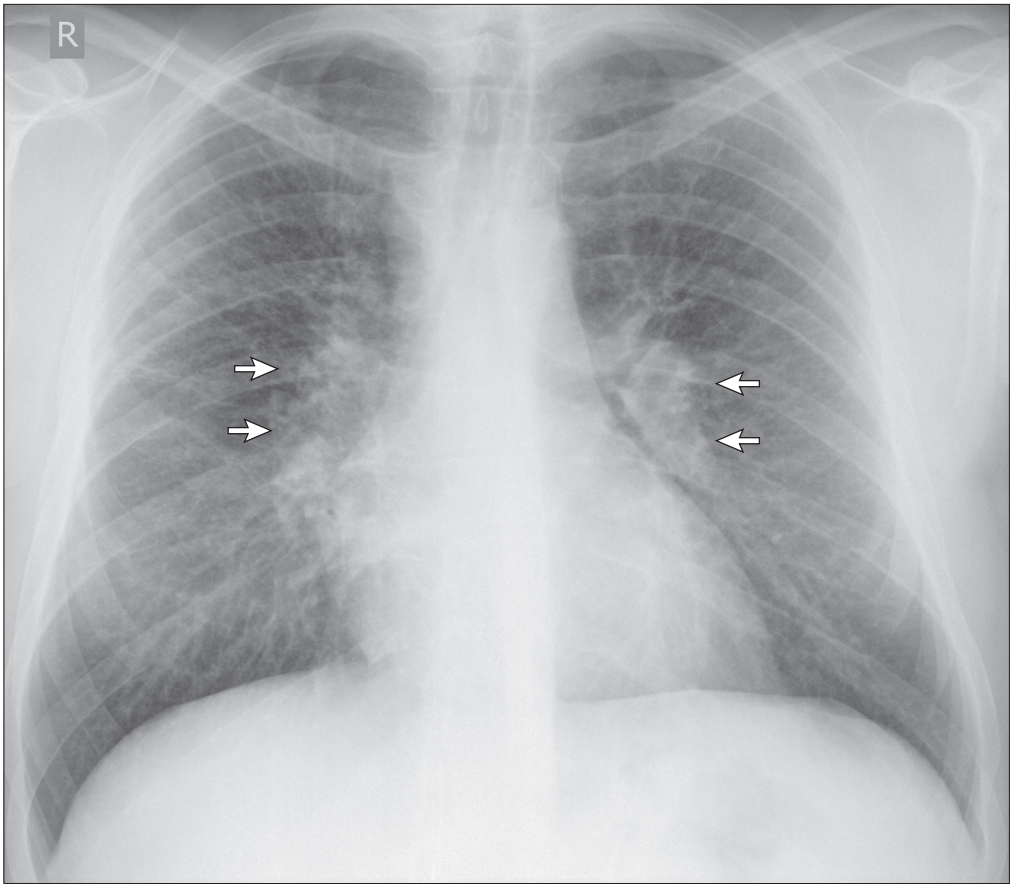

8 pav. Priekinė krūtinės ląstos rentgenograma. Sarkoidozė, II stadija. Plaučių šaknys plačios, išgaubtais kontūrais, ne visai struktūriškos (parodyta rodyklėmis). Paryškėjęs plaučių intersticinis audinys, smulkūs židiniai centrinėse ir vidurinėse plaučių dalyse.

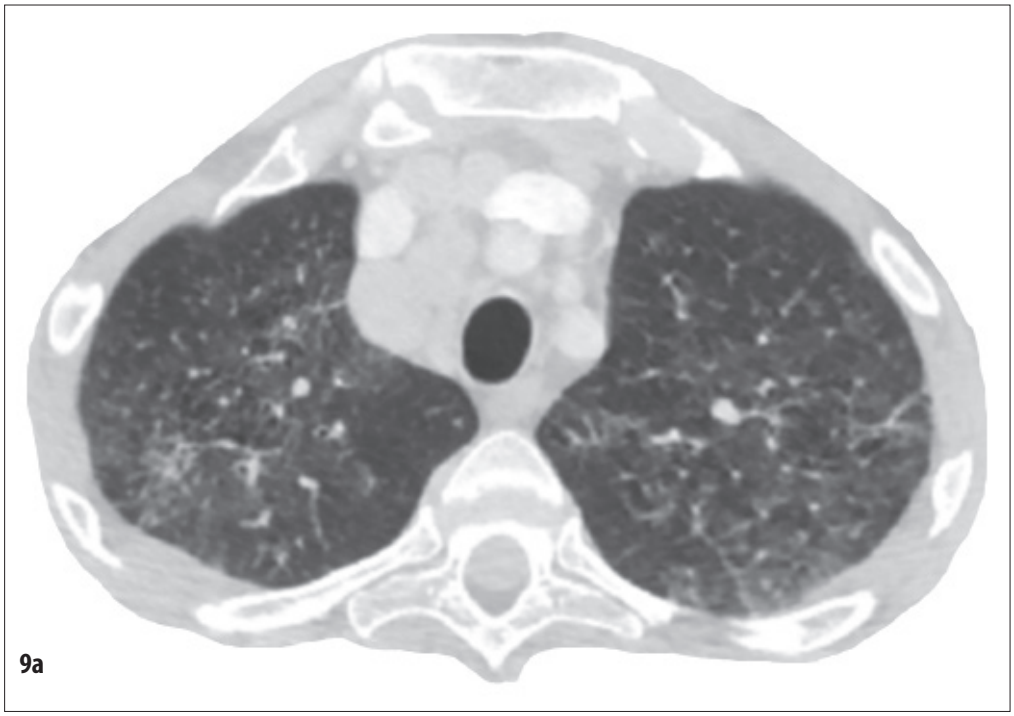

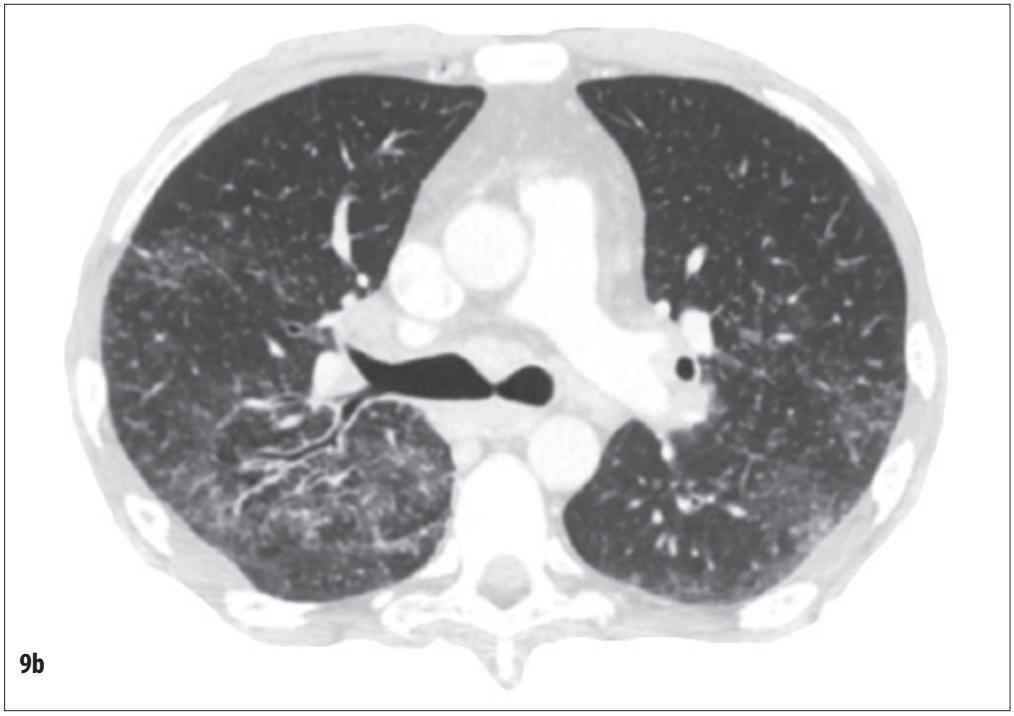

9 a, b pav. Krūtinės ląstos kompiuterinė tomograma. Plaučių langas. Sarkoidozė, II stadija. Praplatėjęs tarpuplautis ir plaučių šaknys, paryškėjęs intersticinis audinys. Dauginiai smulkūs židiniai plaučiuose (perilimfinis išsidėstymas).

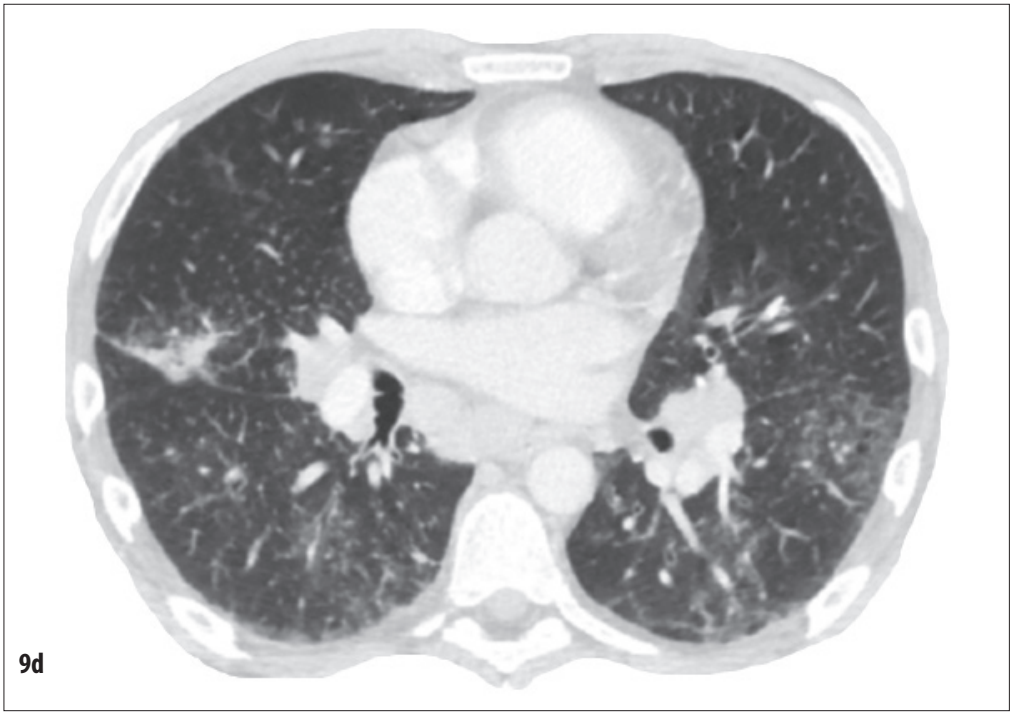

9 c, d pav. Krūtinės ląstos kompiuterinė tomograma. Plaučių langas. Sarkoidozė, II stadija. Praplatėjęs tarpuplautis ir plaučių šaknys, paryškėjęs intersticinis audinys. Dauginiai smulkūs židiniai plaučiuose (perilimfinis išsidėstymas).

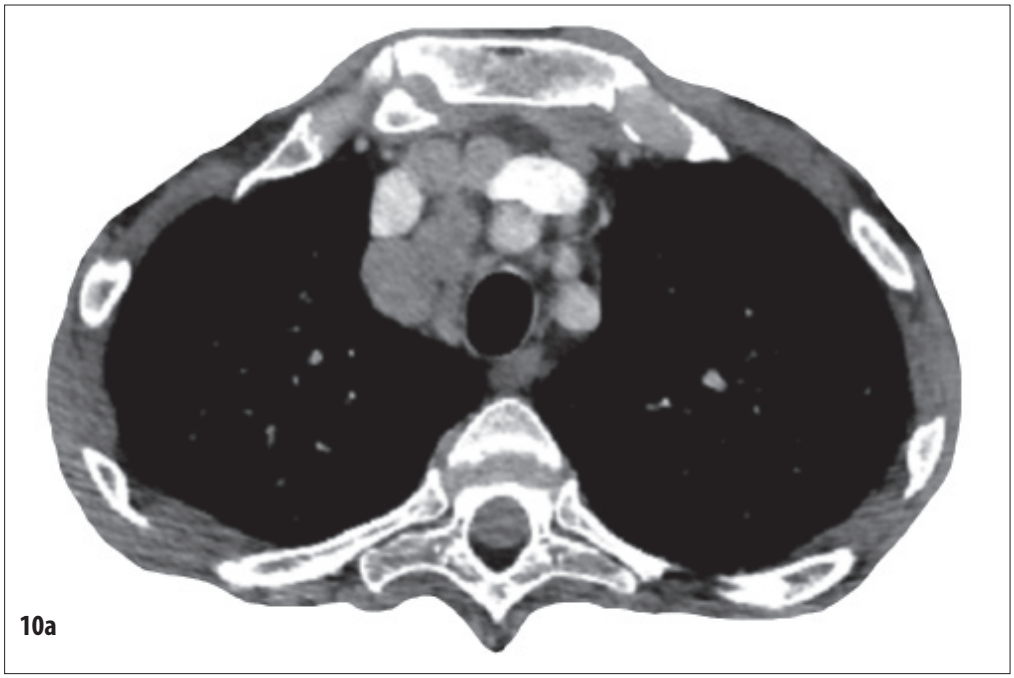

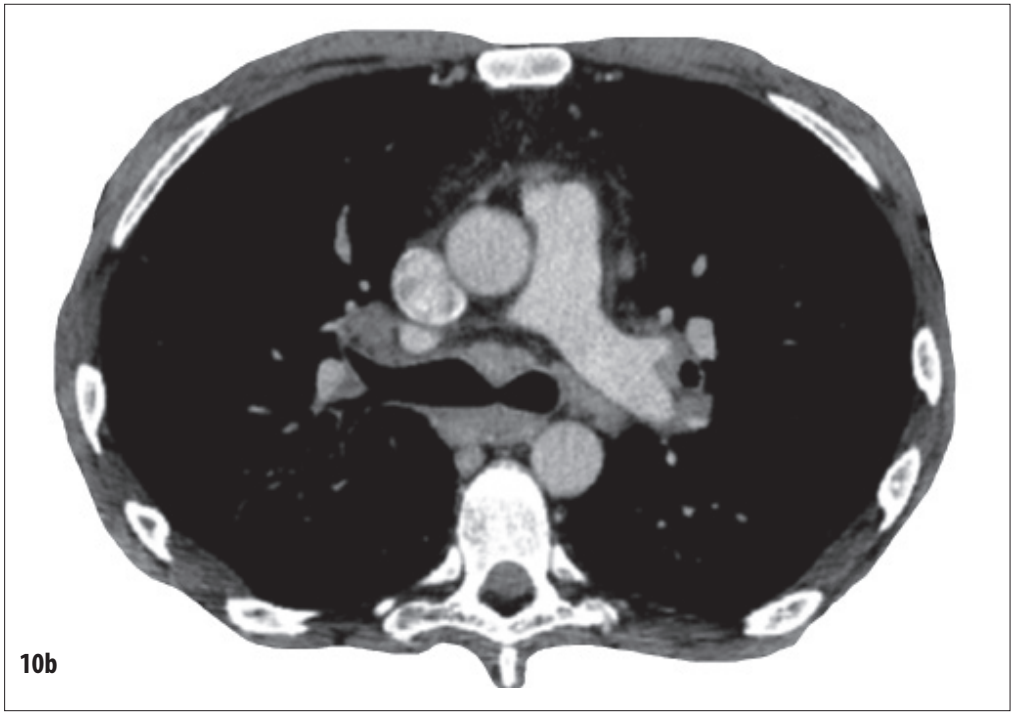

10 a, b pav. Krūtinės ląstos kompiuterinė tomograma su intraveniniu kontrastavimu. Tarpuplaučio langas. Sarkoidozė, II stadija. Padidėję tarpuplaučio, bifurkaciniai ir plaučių šaknų limfmazgiai.

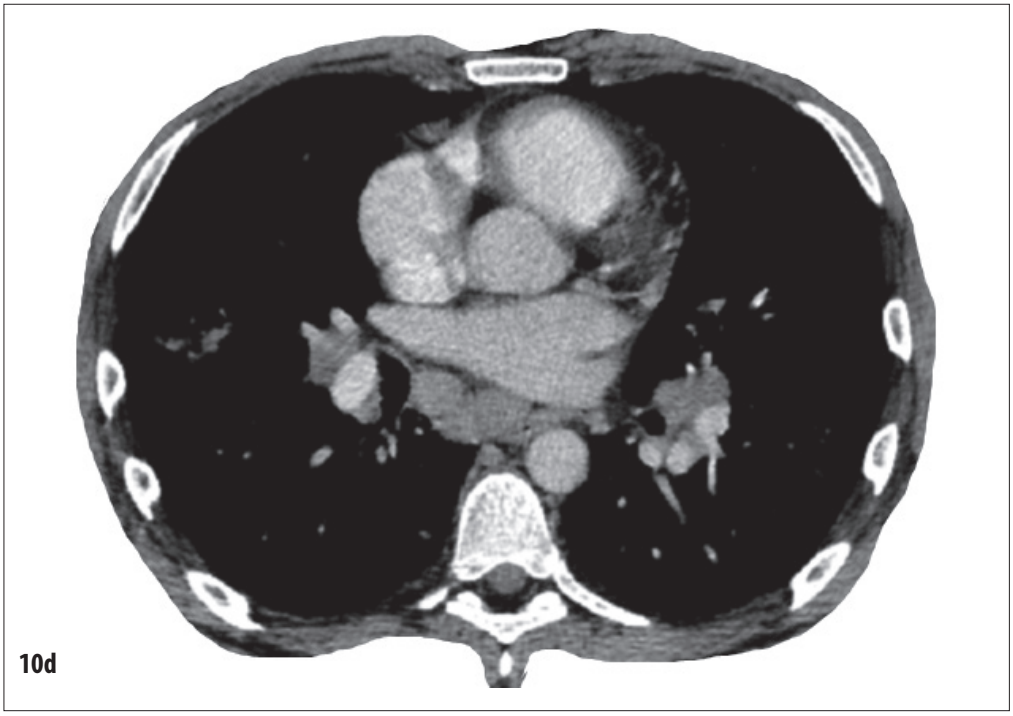

10 c, d pav. Krūtinės ląstos kompiuterinė tomograma su intraveniniu kontrastavimu. Tarpuplaučio langas. Sarkoidozė, II stadija. Padidėję tarpuplaučio, bifurkaciniai ir plaučių šaknų limfmazgiai.

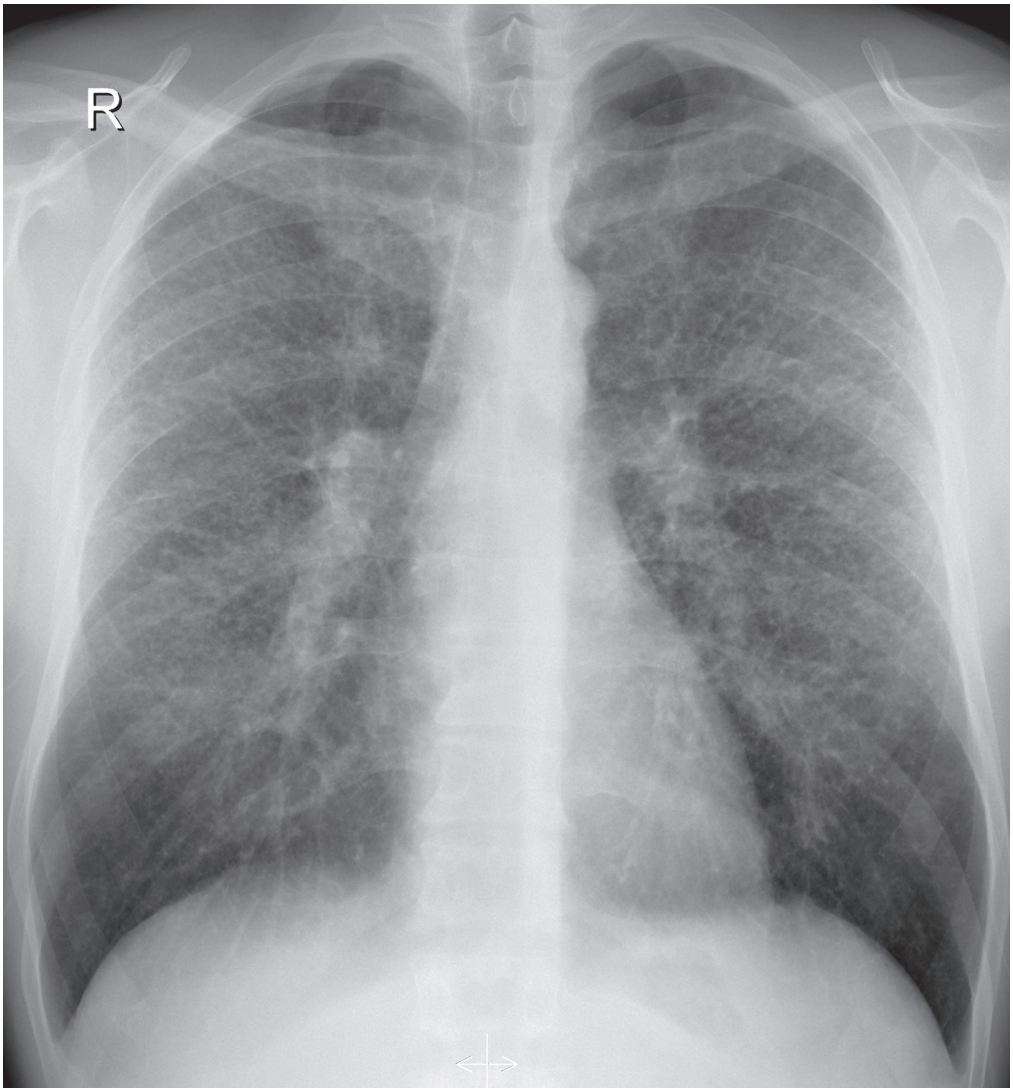

11 pav. Priekinė krūtinės ląstos rentgenograma. Sarkoidozė, III stadija. Plaučių šaknys įprastinės. Abiejuose plaučiuose matyti dauginiai smulkūs židiniai.

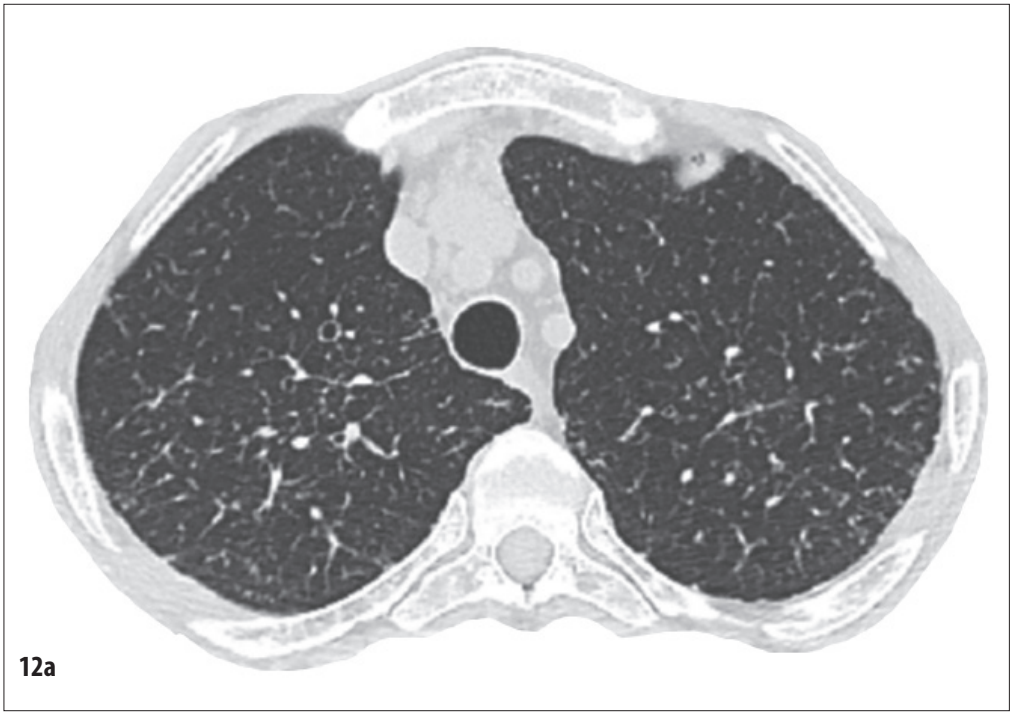

12 a, b pav. Krūtinės ląstos kompiuterinė tomograma. Plaučių langas. Sarkoidozė, III stadija. Dauginiai smulkūs židiniai plaučiuose (perilimfinis išsidėstymas).

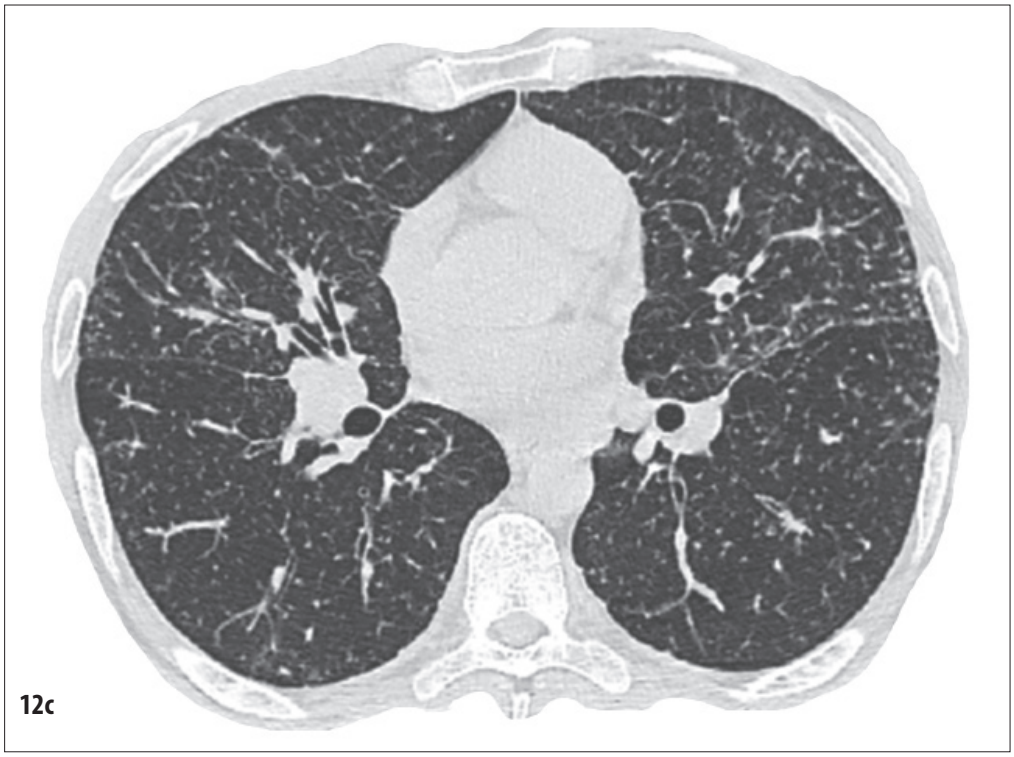

12 c pav. Krūtinės ląstos kompiuterinė tomograma. Plaučių langas. Sarkoidozė, III stadija. Dauginiai smulkūs židiniai plaučiuose (perilimfinis išsidėstymas).

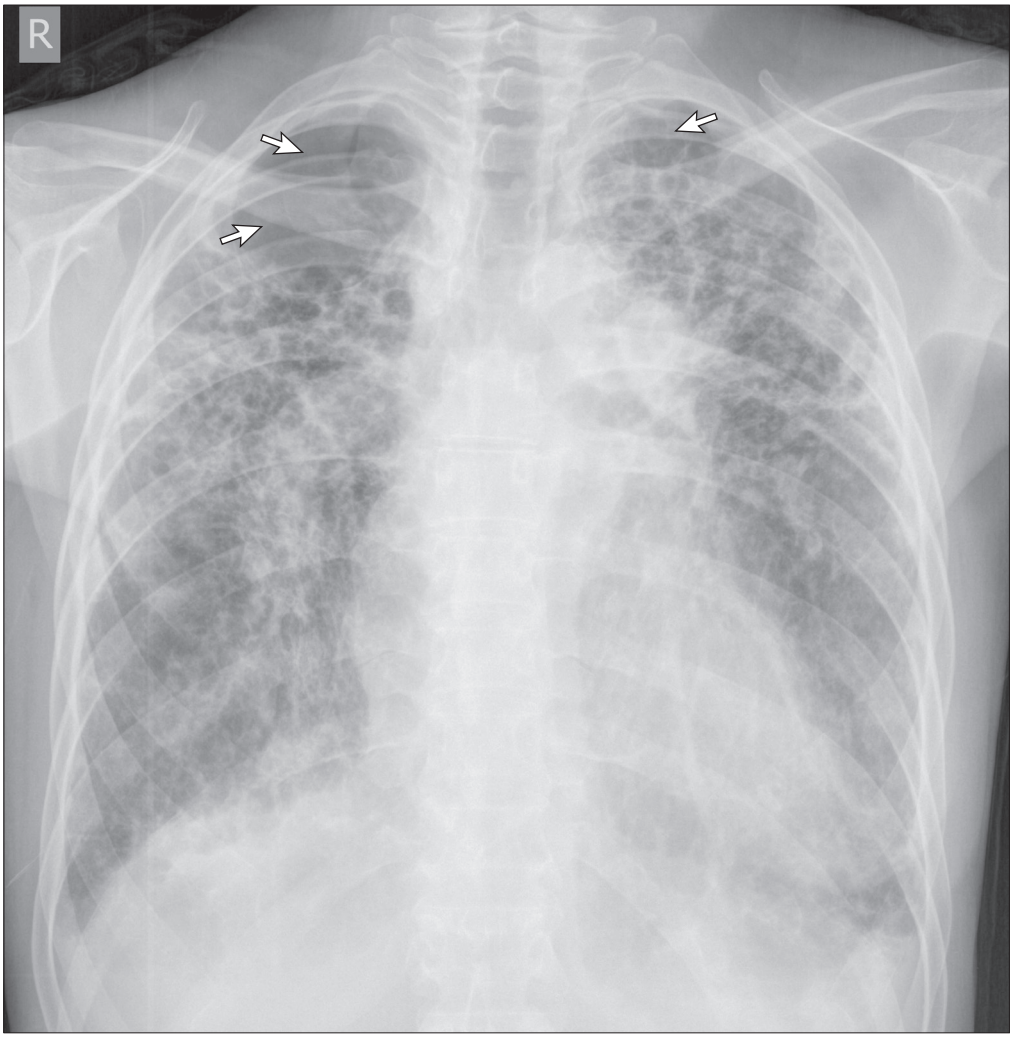

13 pav. Priekinė krūtinės ląstos rentgenograma Sarkoidozė, IV stadija. Plaučių piešinys paryškėjęs, intersticinis audinys sustorėjęs, deformavęsis. Abiejų plaučių viršūnėse emfizeminės pūslės (parodyta rodyklėmis).

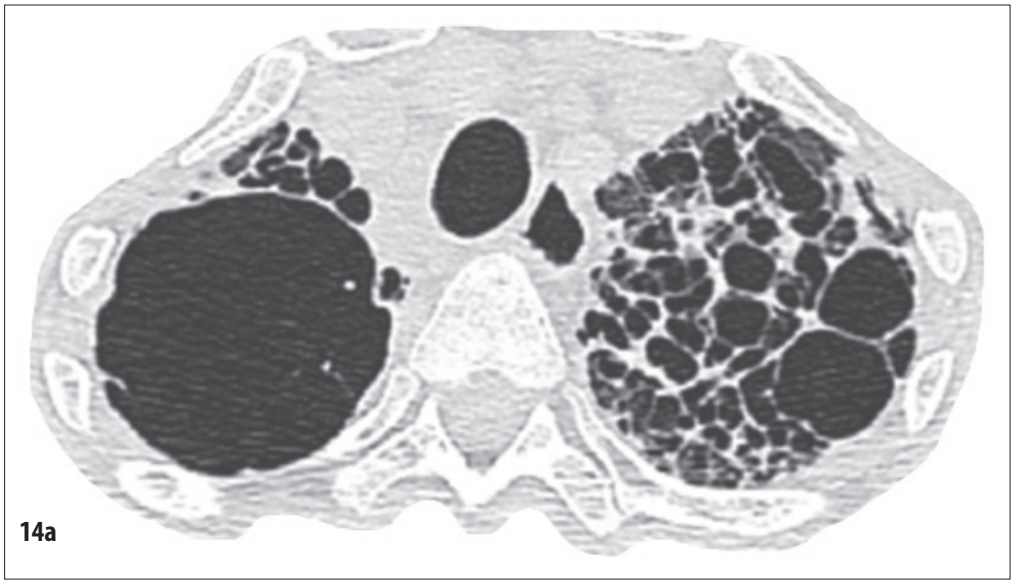

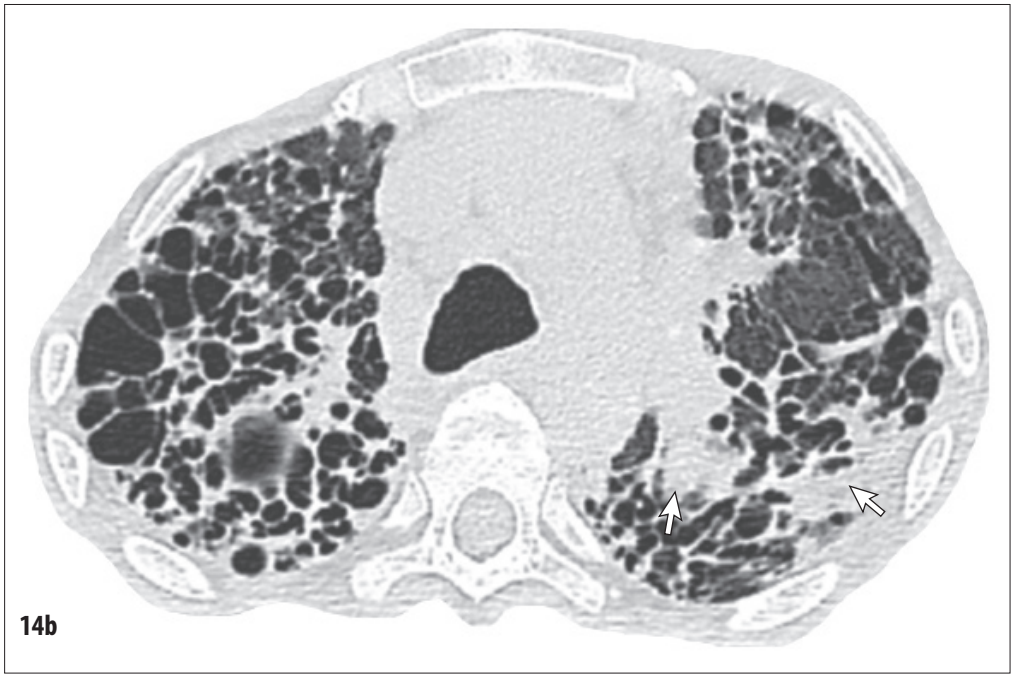

14 a, b pav. Krūtinės ląstos kompiuterinė tomograma. Plaučių langas. Sarkoidozė, IV stadija. Abiejuose plaučiuose sustorėjęs deformavęsis intersticinis piešinys, korio vaizdas, daugiau viršutinėse srityse. Viršūnėse – emfizeminės pūslės, vidurinėse ir apatinėse srityse – ir konsolidacijos zonos (parodyta rodyklėmis).

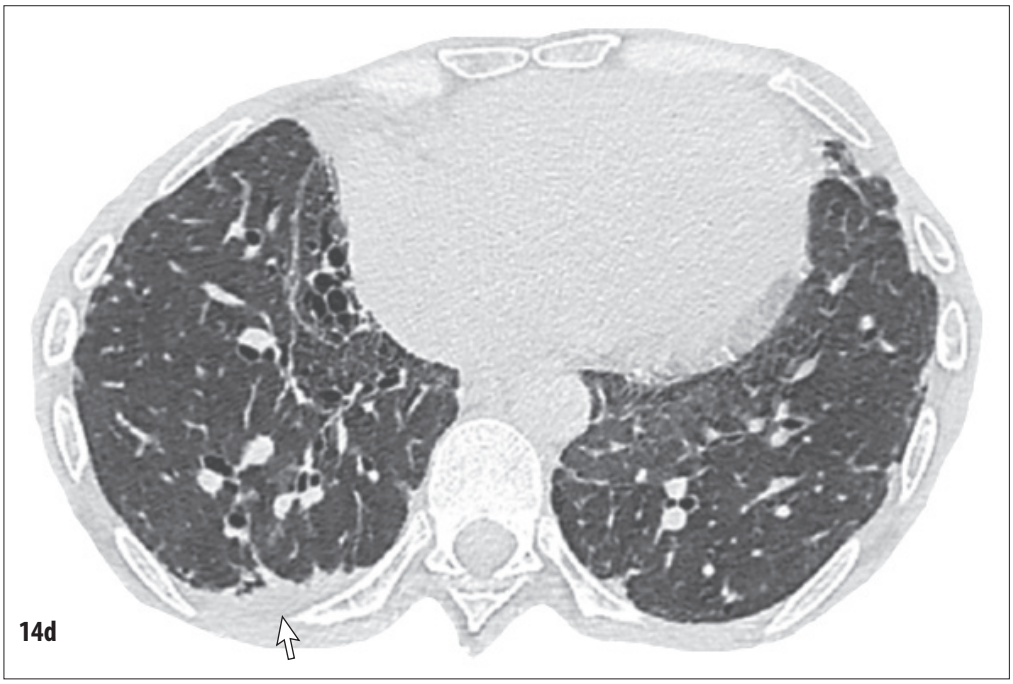

14 c, d pav. Krūtinės ląstos kompiuterinė tomograma. Plaučių langas. Sarkoidozė, IV stadija. Abiejuose plaučiuose sustorėjęs deformavęsis intersticinis piešinys, korio vaizdas, daugiau viršutinėse srityse. Viršūnėse – emfizeminės pūslės, vidurinėse ir apatinėse srityse – ir konsolidacijos zonos (parodyta rodyklėmis).

18 a pav. Priekinė krūtinės ląstos rentgenograma. Sarkoidozė, II stadija. Recidyvas. a – vaizdas iki recidyvo. b – recidyvas. Abiejuose plaučiuose atsirado plaučių konsolidacijos zonos.

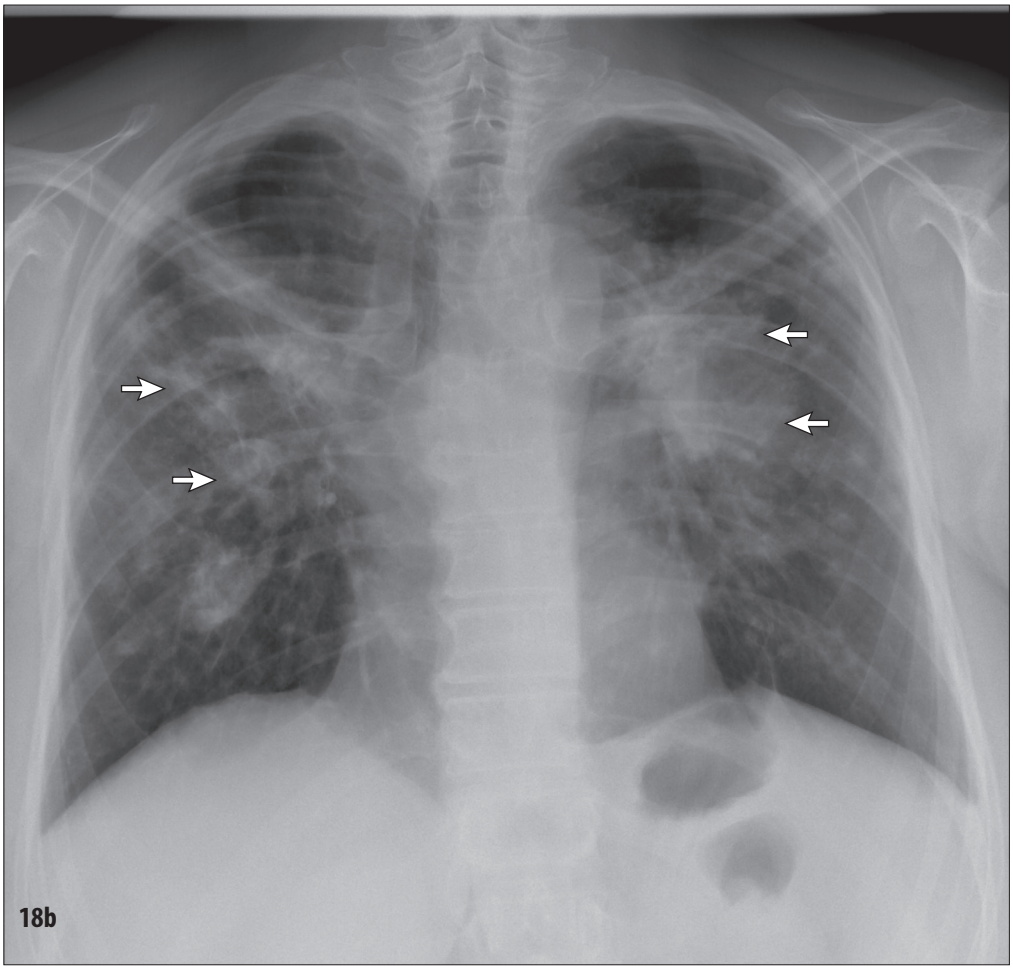

18 b pav. Priekinė krūtinės ląstos rentgenograma. Sarkoidozė, II stadija. Recidyvas. a – vaizdas iki recidyvo. b – recidyvas. Abiejuose plaučiuose atsirado plaučių konsolidacijos zonos (parodyta rodyklėmis).

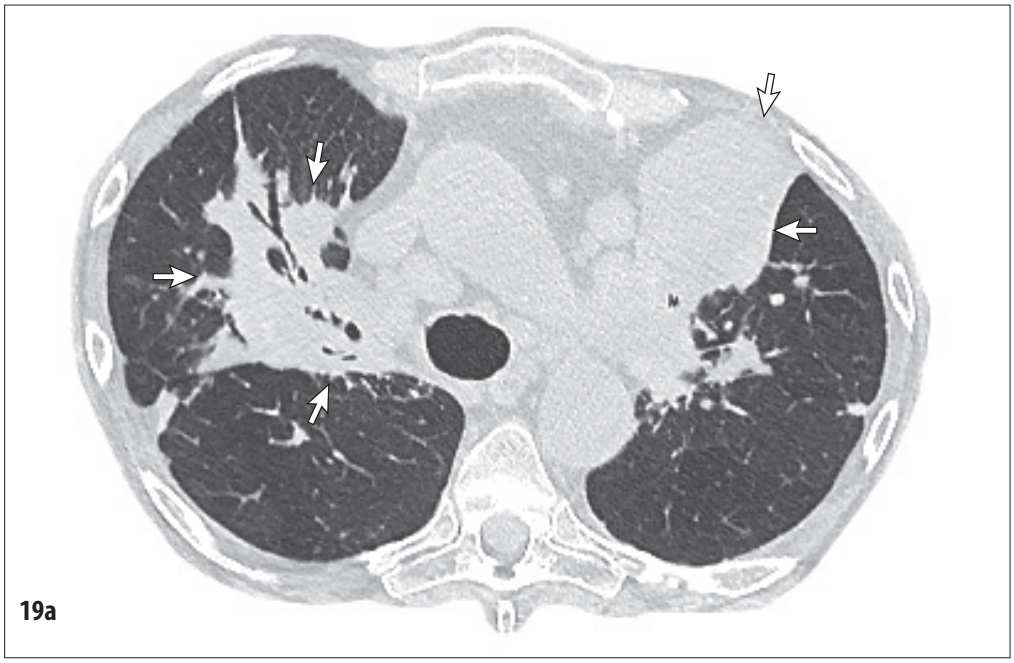

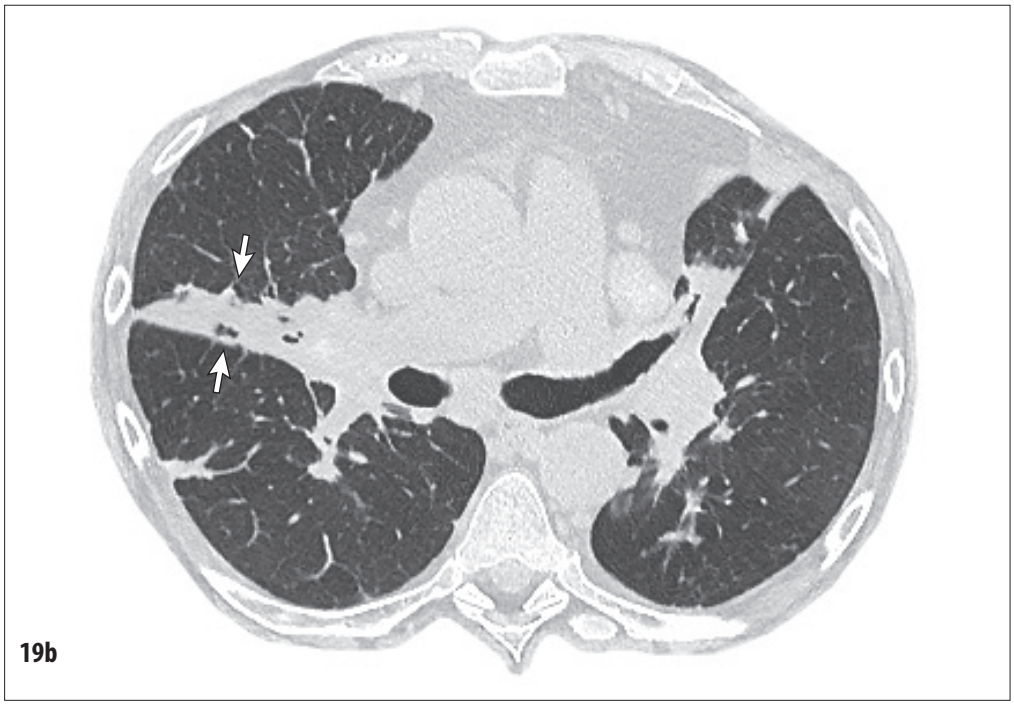

19 a, b pav. Krūtinės ląstos kompiuterinė tomograma. Sarkoidozė, II stadija. Recidyvas. a, b, c – plaučių langas, vaizdas iki recidyvo. d, e, f – tarpuplaučio langas, iki recidyvo. Abiejuose plaučiuose konsolidacijos zonos (parodyta rodyklėmis).

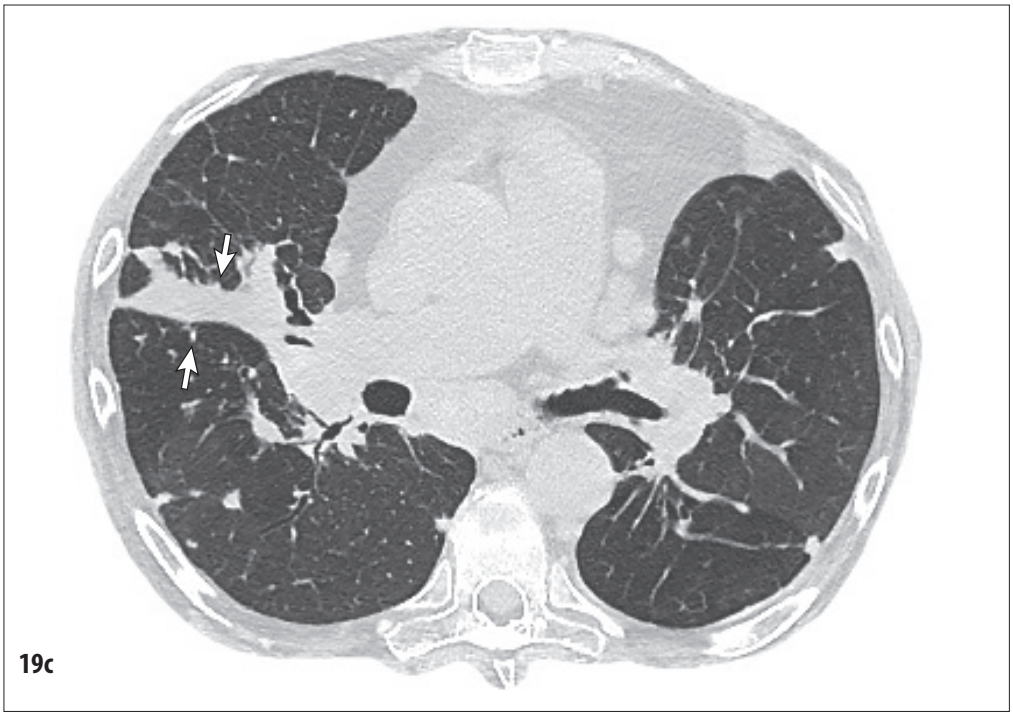

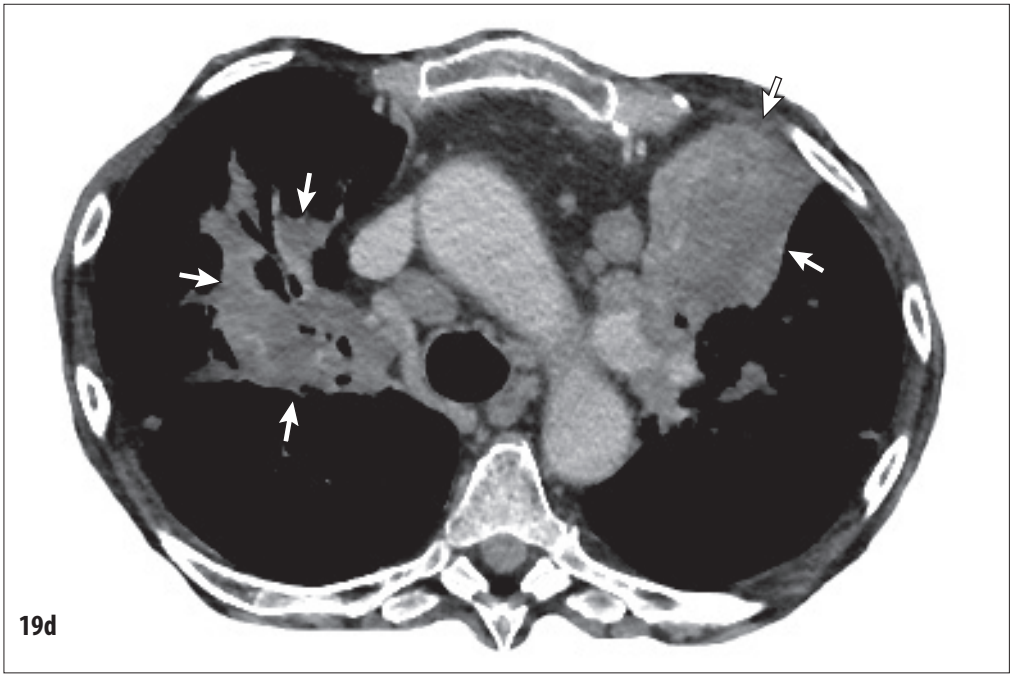

19 c, d pav. Krūtinės ląstos kompiuterinė tomograma. a, b, c – plaučių langas, vaizdas iki recidyvo. d, e, f – tarpuplaučio langas, iki recidyvo. Abiejuose plaučiuose konsolidacijos zonos (parodyta rodyklėmis).

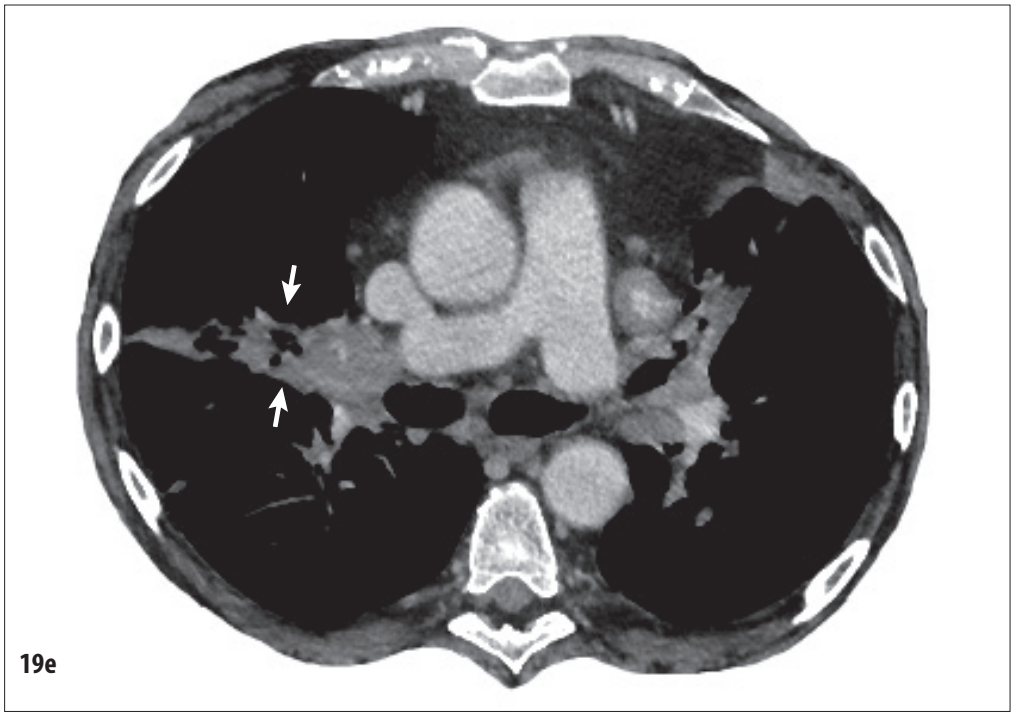

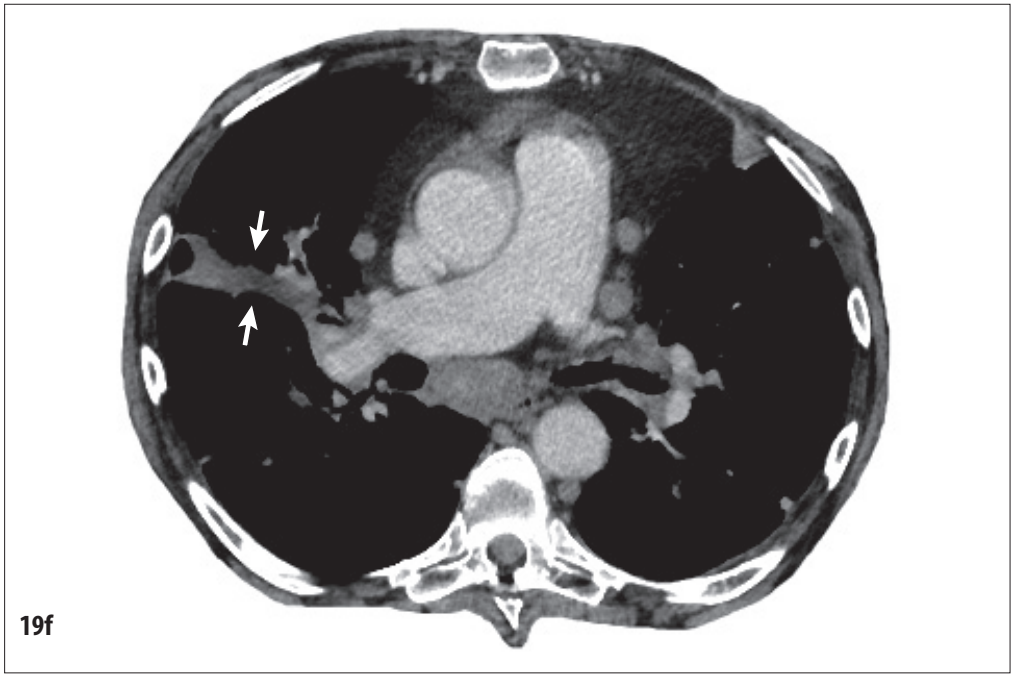

19 e, f pav. Krūtinės ląstos kompiuterinė tomograma. a, b, c – plaučių langas, vaizdas iki recidyvo. d, e, f – tarpuplaučio langas, iki recidyvo. Abiejuose plaučiuose konsolidacijos zonos (parodyta rodyklėmis).

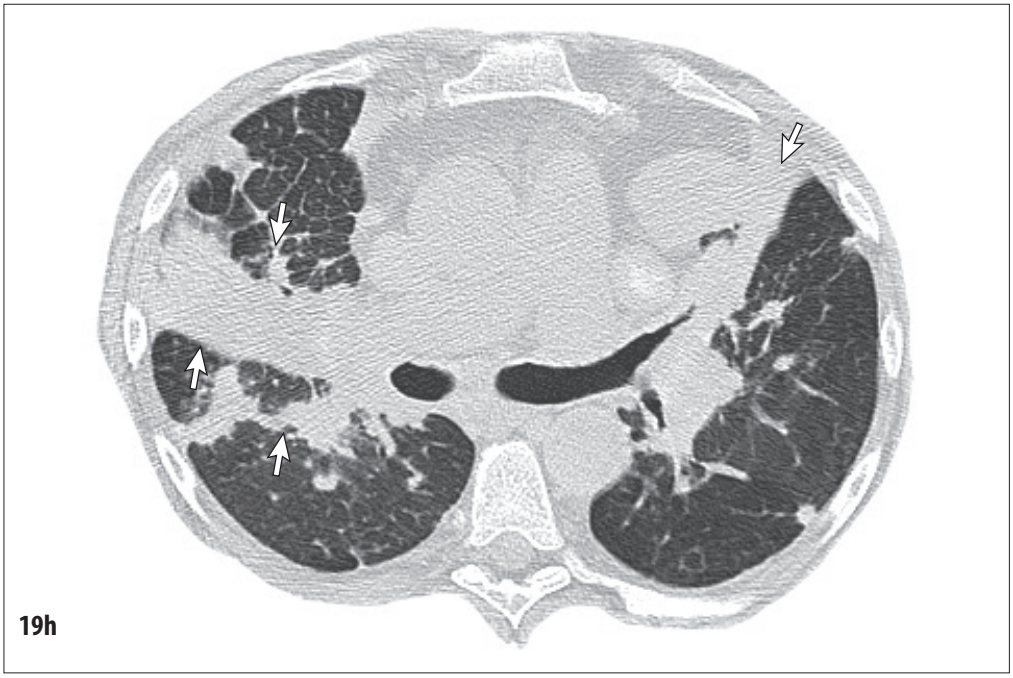

19 g, h pav. Krūtinės ląstos kompiuterinė tomograma. g, h, i – plaučių langas, recidyvas. j, k, l – tarpuplaučio langas, recidyvas. Abiejuose plaučiuose padidėjo konsolidacijos zonos (parodyta rodyklėmis).

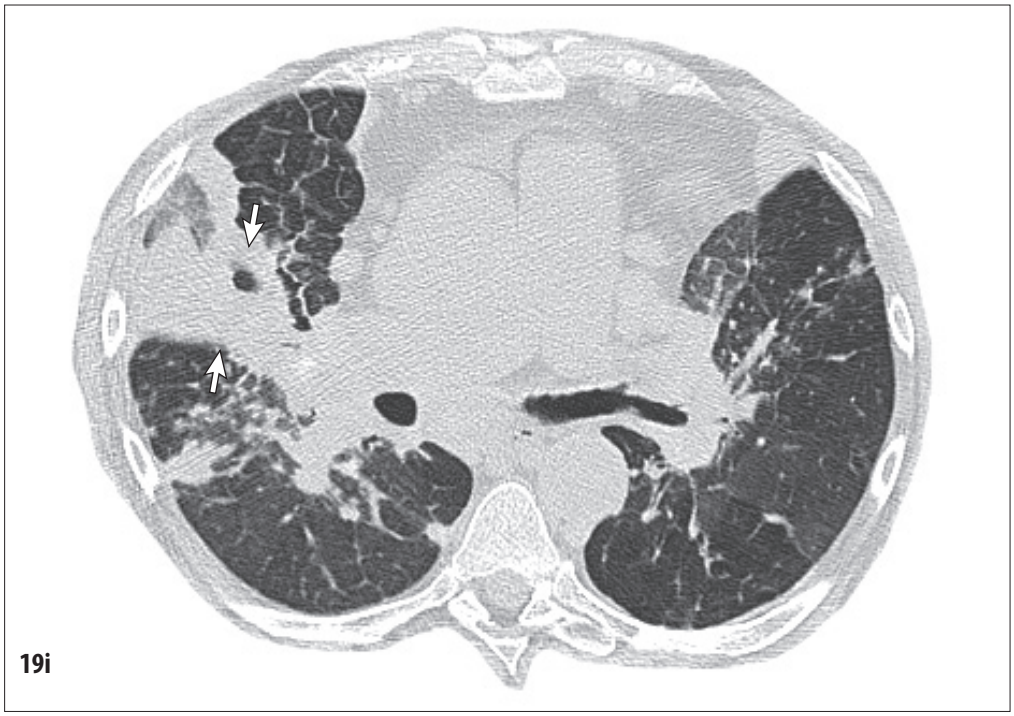

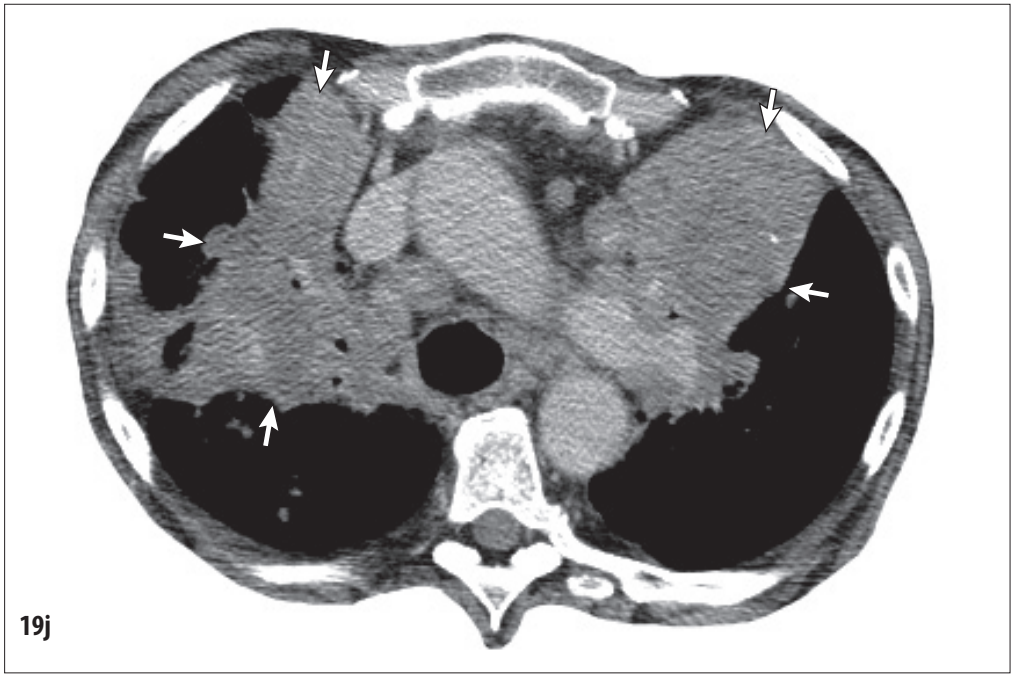

19 i, j pav. Krūtinės ląstos kompiuterinė tomograma. g, h, i – plaučių langas, recidyvas. j, k, l – tarpuplaučio langas, recidyvas. Abiejuose plaučiuose padidėjo konsolidacijos zonos (parodyta rodyklėmis).

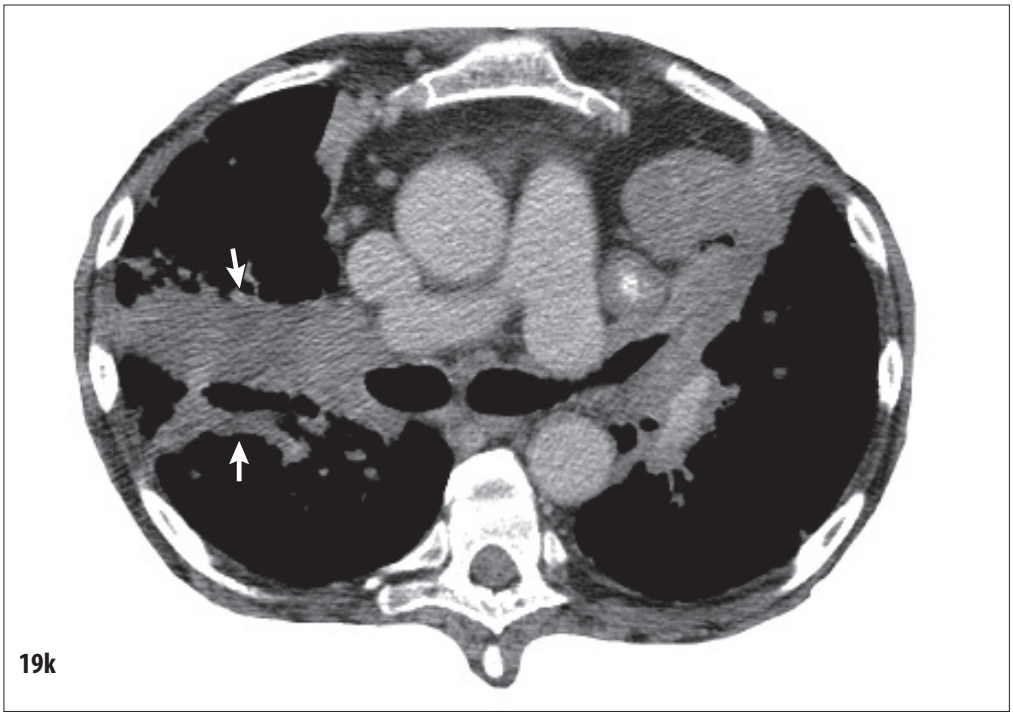

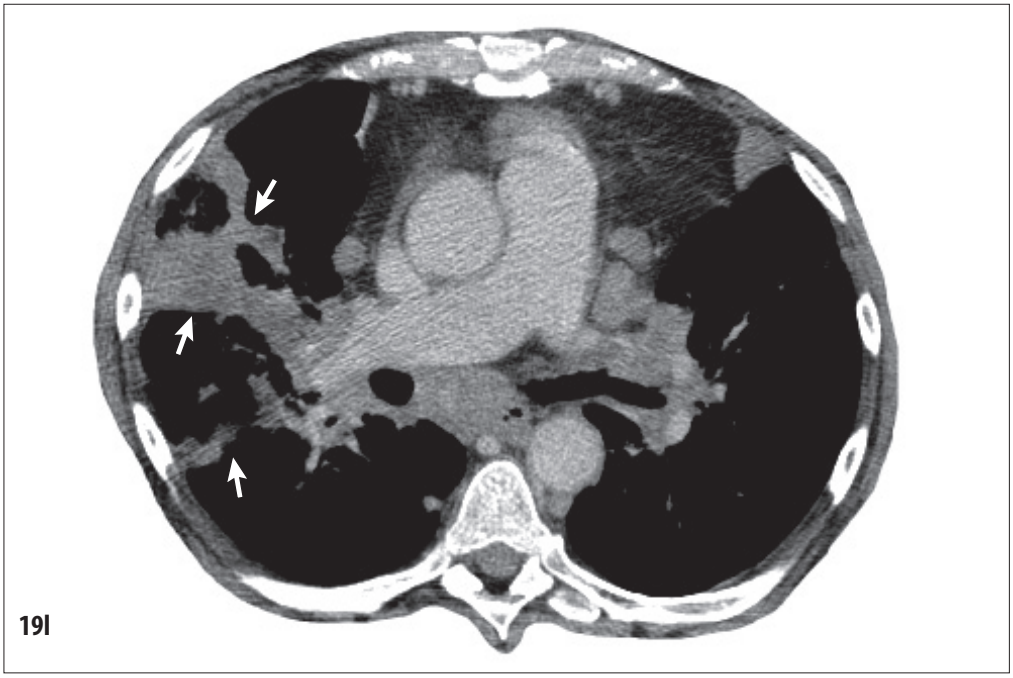

19 k, l pav. Krūtinės ląstos kompiuterinė tomograma. g, h, i – plaučių langas, recidyvas. j, k, l – tarpuplaučio langas, recidyvas. Abiejuose plaučiuose padidėjo konsolidacijos zonos (parodyta rodyklėmis).

Sarkoidozės diagnostikos kriterijai ir diferencinė diagnostika. Patognominių sarkoidozės diagnostikos kriterijų nėra. Nei plaučių, tarpuplaučio limfmazgių, odos ar kepenų biopsinėje medžiagoje aptikta epitelioidinių ir gigantinių ląstelių granuloma (mažiausiai specifiška – kepenų, kaklo limfmazgių), nei padidėjęs BAL skysčio CD4 limfocitų kiekis ir CD4/CD8 santykis (atspindintys alveolito stadiją), nei mazginė eritema, nei kiti klinikiniai, radiologiniai ir laboratoriniai simptomai nėra būdingi vien tik sarkoidozei.

Mazginė eritema gali būti ne tik sergant sarkoidoze, bet ir streptokokine infekcija, tuberkulioze, jersinioze, sisteminėmis jungiamojo audinio ir uždegiminėmis žarnų ligomis, Bechčeto (*Behcet*) liga ir kt.

Granulomos be nekrozės gali būti aptinkamos ne tik sergant sarkoidoze, bet ir tuberkulioze, ne tuberkuliozės mikobakterijų sukelta plaučių liga, EAA, vartojant metotreksatą, esant kontaktui su berilio, aliuminio, stiklo dulkėmis. Taip pat gali būti sarkoidinė reakcija į karcinomą, limfomą, leukemiją. Todėl sarkoidozei diagnozuoti būtinas kelių požymių (simptomų) derinys ir ilgalaikis jų kaitos vertinimas, o ligonį, kuriam diagnozuota sarkoidozė, svarbu stebėti ilgą laiką.

Tyrimai ir analitiniai modeliai rodo, kad, nesant ligos simptomų ar esant Lefgreno sindromui ir I radiologinės stadijos požymių, sarkoidozės tikimybė yra didesnė negu 99,95 proc. Tačiau mes rekomenduojame net ir esant Lefgreno sindromui atlikti bronchoalveolinį lavažą ir BAL skysčio tyrimą, o prireikus – ir kitus tyrimus.

Įvairių autorių duomenimis, CD4/CD8 santykio 3,5–4,0 specifiškumas diagnozuojant sarkoidozę yra 90–96 proc., o jautrumas – 52–86 proc. Jautrumas mažėja didėjant sarkoidozės rentgeninei stadijai, rūkaliams ar gliukokortikosteroidais gydomiems ligoniams. BAL skysčio CD4/CD8 santykis dažnai būna mažesnis esant II ir III sarkoidozės rentgeninei stadijai, rūkaliams ir gliukokortikosteroidais gydomiems ligoniams.

Kai CD4/CD8 santykis yra 5 ar daugiau, sarkoidozės tikimybė siekia 96 proc. ir daugiau. Normalūs BAL skysčio duomenys praktiškai paneigia aktyvią sarkoidozę. Kai BAL skysčio tyrimas atliekamas gliukokortikosteroidais gydomam ligoniui, tipiškų BAL skysčio ląstelių sudėties pokyčių gali ir nebūti. Jei nerūkančiam ir nesergančiam egzogeniniu alerginiu alveolitu žmogui CD4/CD8 santykis yra mažesnis kaip 1, visuomet reikia įtarti plaučių neoplaziją. Progresuojant plaučių fibrozei, BAL skystyje padaugėja neutrofilų ir eozinofilų.

Epitelioidinių ir gigantinių daugiabranduolių ląstelių granulomos specifiškumas sarkoidozės diagnostikai yra 57–89 proc. Specifiškumas yra mažesnis, jei šalies gyventojų sergamumas tuberkulioze yra didelis. Tyrimai rodo, kad granulomų be nekrozės pasitaiko maždaug 94 proc., o granulomų su nekroze – apie 6 proc. asmenų, sergančių sarkoidoze. Sergančių tuberkulioze asmenų bronchoskopijos metu gautoje medžiagoje apie 76 proc. aptinkamų granulomų yra su nekroze, o apie 24 proc. – be nekrozės.

Kartais būna sudėtinga sarkoidozės ir egzogeninio alerginio alveolito diferencinė diagnostika. *Sarkoidozei* būdingas (nors būna ne visais atvejais) plaučių šaknų limfmazgių padidėjimas, perilimfinis židinių išsidėstymas antrinėje plaučių skiltelėje KT vaizduose, ligos sistemiškumas (daugiau negu vieno organo pažeidimo požymiai), kompaktiškos, gerai suformuotos epitelioidinės granulomos, nedidelio laipsnio plaučių infiltracija imunokompetentinėmis ląstelėmis biopsinėje medžiagoje, virš normos padidėjęs CD4/CD8 santykis ir santykinai nedaug padidėjęs limfocitų kiekis BAL skystyje. *Egzogeniniam alerginiam alveolitui* būdingas centrilobulinis židinių išsidėstymas antrinėje plaučių skiltelėje

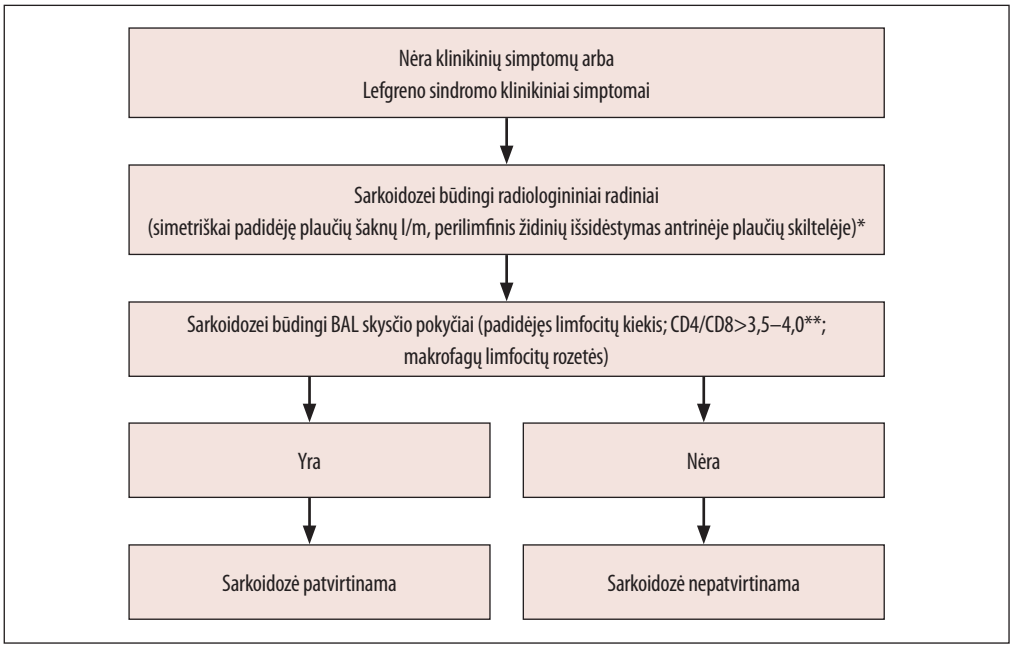

15 pav. Asmens, kuriam nėra klinikinių simptomų ar yra Lefgreno sindromo simptomų, rekomenduojamas plaučių sarkoidozės diagnostikos algoritmas. BAL – bronchoalveolinis lavažas. *Jei radiologiniai pokyčiai ar BAL skysčio tyrimo radiniai nebūdingi sarkoidozei, toliau reikia tirti kaip asmenį, kuriam yra respiracinių simptomų. **Priklausomai nuo sarkoidozės rentgeninės stadijos, rūkymo, gliukokortikosteroidų vartojimo.

KT vaizduose, sisteminio pažeidimo požymių nebuvimas, blogai suformuotos epitelioidinės granulomos ir gausi uždegiminė plaučių infiltracija, žemiau 1,0 sumažėjęs CD4/CD8 santykis ir santykinai didelis limfocitų kiekis BAL skystyje, išorinis (įkvepiamas) ligą provokuojantis veiksnys.

Svarbu prisiminti, kad patologinių BAL skysčio ir plaučių bioptatų pokyčių būna ir nesant rentgeninių plaučių pažeidimo (židinių ar infiltracijos) požymių (t. y. esant I rentgeninei sarkoidozės stadijai). Sarkoidozei būdingų gleivinės mazgelių bronchoskopuojant aptinkama maždaug 5 proc. ligonių.

Sarkoidozės diagnostikos kriterijai. Plaučių sarkoidozė gali būti diagnozuota remiantis būdingais klinikiniais požymiais (simptomų nebuvimu arba Lefgreno sindromu), tipišku plaučių rentgeniniu vaizdu ir būdingais BAL skysčio pokyčiais (CD4/CD8 > 3,5–4,0).

Plaučių sarkoidozė taip pat gali būti diagnozuota remiantis klinikiniais simptomais, plaučių rentgeniniu vaizdu ir epitelioidinių ląstelių granulomomis, aptiktomis plaučių, bronchų gleivinės ar tarpuplaučio limfmazgių biopsinėje medžiagoje.

Asmens, kuriam nėra klinikinių simptomų ar yra Lefgreno sindromo simptomų, rekomenduojamas diagnostinis algoritmas pateikiamas 15 paveiksle, o ligonio, kuriam yra respiracinių simptomų, – 16 paveiksle.

Turint omenyje, kad sergamumas tuberkulioze Lietuvoje yra palyginti didelis, ligoniams, kurie tiriami dėl sarkoidozės, ypač kai yra pokyčių, būdingų II ar III radiolginei sarkoidozės stadijai, BAL skystis turi būti tiriamas ieškant tuberkuliozės sukėlėjų.

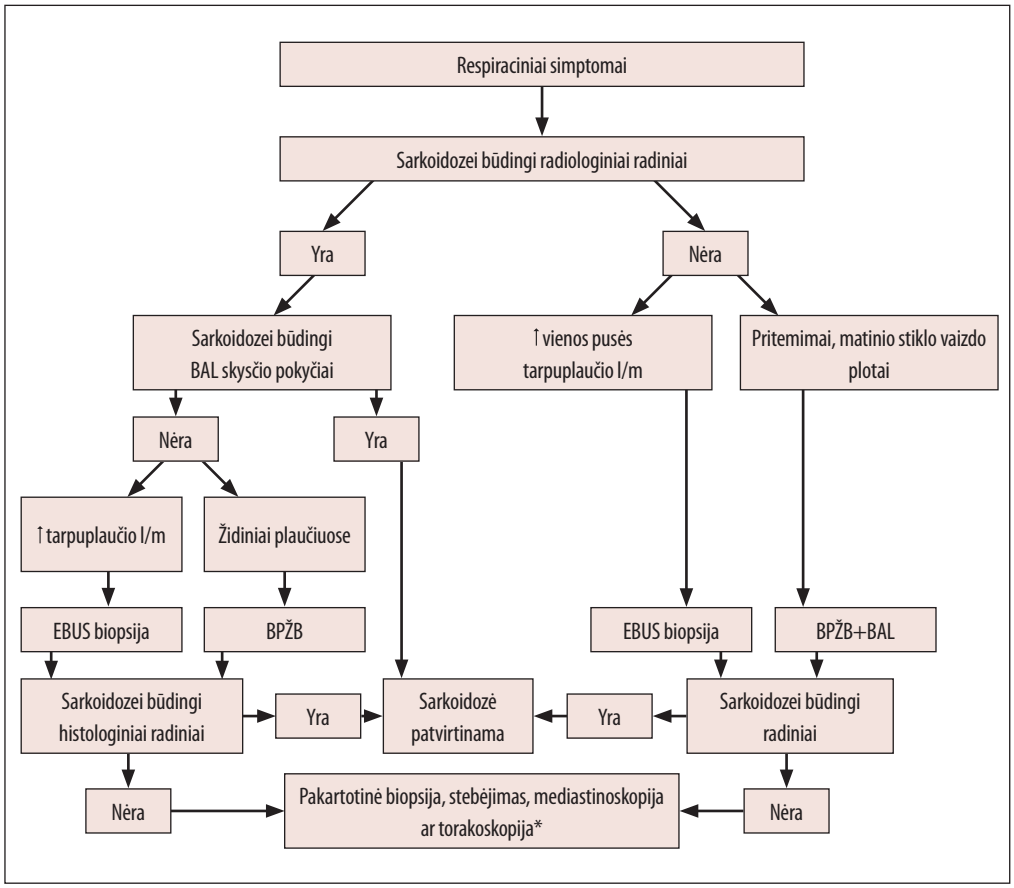

16 pav. Asmens, kuriam yra respiracinių simptomų, rekomenduojamas plaučių sarkoidozės diagnostikos algoritmas. BAL – bronchoalveolinis lavažas. BPŽB – bronchoskopinė plaučių žnyplinė biopsija. EBUS – endobronchinis ultragarsinis tyrimas. l/m – limfmazgiai. ↑ – padidėję. *Pasirenkama pagal klinikinę situaciją.

Diagnozės formulavimas. Diagnozės pavyzdžiai ir ligos kodai:
Plaučių sarkoidozė I stadija (D86.0).
Plaučių sarkoidozė I stadija. Lefgreno sindromas (D86.0).
Plaučių sarkoidozė II stadija (D86.0).
Plaučių sarkoidozė III stadija (D86.0).
Plaučių sarkoidozė IV stadija. Lėtinis kvėpavimo nepakankamumas (D86.0).
Generalizuota sarkoidozė: plaučių, odos, akių, seilių liaukų (D86.8).

Ligonio būklės įvertinimas. Patvirtinus plaučių sarkoidozę, būtina ištirti plaučių funkciją, įvertinti, ar yra akivaizdžių kitų organų (odos, akių, širdies ir nervų sistemos) pažeidimo požymių, jei būtina – rekomenduoti tolesnių tyrimų bei kitų specialistų konsultacijų planą. Plaučių funkcijų tyrimo duomenys dažniausiai yra normalūs (beveik normalūs) net ir tada, kai yra akivaizdus plaučių parenchimos pažeidimas. Nors spirometrijos rodikliai paprastai yra normalūs, tačiau daugeliui ligonių būna nedidelio laipsnio dujų difuzijos

plaučiuose sutrikimas. Sumažėjusi dujų difuzija yra vienas ankstyviausių ir jautriausių plaučių funkcijų sutrikimo rodiklių sergant sarkoidoze. Gerokai rečiau gali pasireikšti ir bronchų obstrukcijos simptomų, kuriuos lemia bronchų stenozė esant specifiniam gleivinės pažeidimui, padidėjęs limfmazgių spaudimas į bronchus, fibroziniai smulkiųjų bronchų pokyčiai.

Gydymas. Sarkoidozės gydymas nėra standartizuotas. Trūksta aukštos kokybės klinikinių vaistų tyrimų. Nepakanka net ir gliukokortikosteroidų (svarbiausių sarkoidozei gydyti skiriamų vaistų) ilgalaikio veiksmingumo vertinimų. Iš dalies tai galima paaiškinti tuo, kad nėra visuotinai priimtų sarkoidozės gydymo efektyvumo vertinimo kriterijų. Į svarbiausią klausimą, ar gydymas gliukokortikosteroidais pakeičia natūralią sarkoidozės eigą, kol kas neatsakyta. Yra darbų, rodančių, kad gliukokortikosteroidais gydytiems ligoniams liga atsinaujina dažniau.
Nors dažniausiai gydymo efektyvumui vertinti naudojami plaučių funkcijų tyrimo rodikliai (FVC, DLCO) ir radiologinių tyrimų radiniai, jų interpretacija nevienareikšmė. Pavyzdžiui, iki šiol nėra žinomos minimalios plaučių funkcijų rodiklių pokyčių reikšmės, kurios yra kliniškai reikšmingos.
Radiologinių, ypač kompiuterinės tomografijos, radinių vertinimas nestandartizuotas, nėra geros koreliacijos tarp plaučių funkcijų rodiklių bei radiologinių pokyčių.
Siūloma gydyti tik aktyvia (progresuojančia) sarkoidoze sergančius ligonius, kuriems gydymo poveikis yra teigiamas. 70–80 proc. sarkoidoze sergančių ligonių gydyti nereikia. Nusprendus gydyti sarkoidoze sergantį ligonį, reikia ryžtis ilgalaikiam gydymui. Tyrimai rodo, kad gydymą prednizolonu nutraukus po 3 mėn., liga atsinaujina maždaug 80 proc. atvejų, po 6 mėn. – 50 proc. atvejų, po 12 mėn. – 30 proc. atvejų, po 2 metų – 25 proc. atvejų. Todėl, svarstant gydymo indikacijas konkrečiam ligoniui, visuomet reikia prisiminti, kad jis truks bent 1–1,5 metų, bus reali nepageidaujamų gliukokortikosteroidų poveikių (osteoporozės, arterinės hipertenzijos, cukrinio diabeto, kataraktos, nutukimo, suplonėjusios odos, raumenų silpnumo, alergijos, psichozės, manijos, depresijos, hipokalemijos, opaligės, infekcijos ir kt.) rizika.
Ilgalaikis gydymas. Kaip minėta, sarkoidozės gydymas nėra standartizuotas, todėl indikacijos gydyti gliukokortikosteroidais yra orientacinės. Kiekvienu atveju sprendimas turi būti individualus, atsižvelgiant ne tik į sarkoidozės stadiją bei plaučių funkcijos rodiklius, bet ir į ligonio amžių, gretutines ligas, nepageidaujamą poveikį, kurį sukelia skiriami vaistai.
Gydymas gliukokortikosteroidais nerekomenduojamas, kai nėra ligos simptomų, sarkoidozės simptomai minimalūs ir toleruojami, plaučių funkcija nesutrikusi ar nedaug sutrikusi (neatsižvelgiant į plaučių rentgeninių pokyčių dydį) ir neblogėja; yra Lefgreno sindromas (ar jo komponentas); I rentgeninė stadija (nėra plaučių parenchimos pokyčių – t. y. prielaidų fibrozei rastis).
Kai yra Lefgreno sindromas (ar jo komponentas), gali būti skiriama nesteroidinių vaistų nuo uždegimo.
Gliukokortikosteroidą rekomenduojama skirti, kai plaučių funkcija labai sutrikusi (DLCO < 50 proc.; DLCO 50–65 proc. ir yra klinikinių simptomų); sarkoidozė yra lėtinė ar progresuojanti (FVC rodmuo mažėja > 10 proc., DLCO rodmuo mažėja > 20 proc.); esant sunkiai hiperkalcemijai (kalcio kiekis kraujyje > 3,0 mmol/l), hiperkalciurijai (> 250 mg

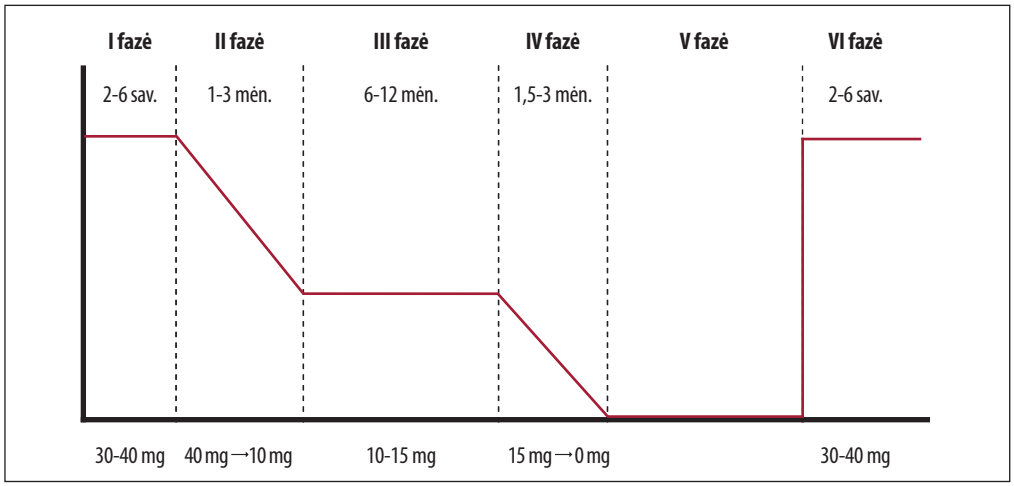

17 pav. Plaučių sarkoidozės ilgalaikio gydymo schema (pagal [94]). Schemoje nurodytos geriamojo prednizolono dozės. Vietoje jo galima skirti kito gliukokortikosteroido ekvivalentinėmis dozėmis.

kalcio per parą moterims, > 275 mg kalcio per parą vyrams) bei pažeistiems kitiems organams (akims, kepenims, nervų sistemai, širdžiai ar kt.).

Gliukokortikosteroidai skiriami pagal šešių fazių schemą (žr. 17 pav.): I fazė – pradinio gydymo, II fazė – vaisto dozės mažinimo iki palaikomojo gydymo pradžios, III fazė – palaikomojo gydymo, IV fazė – vaisto dozės mažinimo iki gydymo nutraukimo, V fazė – kai negydoma, VI fazė – ligos recidyvo pradinio gydymo. Prednizolono (arba kito gliukokortikosteroido) paprastai skiriama kiekvieną dieną, retai – kas antrą.

Gliukokortikosteroidams atsparios sarkoidozės gydymas. Duomenų apie kitų vaistų reikšmę gydant sarkoidozę vis dar nepakanka, nors retais atvejais gali būti skiriama ir jų. Jei gydymas adekvačiomis gliukokortikosteroido dozėmis yra neveiksmingas (nepasiekiama remisija, plaučių funkcija blogėja) ar jo sukeliamas nepageidaujamas poveikis yra sunkus, gali būti skiriama antrojo pasirinkimo vaistų (metotreksato arba azatioprino).

Dažniausiai rekomenduojama nedidelė *per os* skiriamo gliukokortikosteroido dozė (mažiau kaip 20 mg per dieną prednizolono arba kito gliukokortikosteroido ekvivalentinę dozę) ir metotreksato arba azatioprino. Esami tyrimai rodo, kad metotreksato ir azatioprino veiksmingumas panašus, bet mažesnis negu gliukokortikosteroidų, o nepageidaujamas poveikis – stipresnis. Pirmenybė teikiama metotreksatui, nes gydant azatioprinu pasitaiko daug daugiau infekcinių komplikacijų. Svarbu prisiminti ir tai, kad plaučių fibrozės vystymąsi gali lemti pats metotreksatas.

Rekomenduojama geriamojo metotreksato dozė – 5–15 mg per savaitę. Kartu su metotreksatu būtina skirti folio rūgšties (mažiausiai po 5 mg per savaitę arba po 1 mg kiekvieną dieną). Prieš skiriant metotreksato, turi būti paneigta infekcija (ŽIV, virusinis hepatitas, mikobakterinė infekcija), ištirti kepenų (ALT, AST, bilirubinas) ir inkstų veiklos rodikliai, atliktas bendras kraujo tyrimas. Skiriant metotreksato reguliariai (pirmuosius mėnesius kas 1–3 mėn., paskui – bent kas 6 mėn.) pakartotinai atliekamas bendras kraujo tyrimas, tiriami kepenų bei inkstų veiklos rodikliai (ALT, AST, kreatininas).

Duomenys apie naviko nekrozės faktoriaus inhibitorių (pvz., infliksimabo) veiksmingumą yra prieštaringi. Jie yra ketvirtojo pasirinkimo vaistai plaučių sarkoidozei gydyti ir galėtų būti skiriami esant sisteminei (ir plaučių) sarkoidozei.
Kitos gydymo rekomendacijos. Bronchų obstrukcija ar bronchoskopuojant matomi akivaizdūs sarkoidozei būdingi gleivinės pokyčiai gali būti indikacija skirti inhaliuojamųjų gliukokortikosteroidų.
Sergant sarkoidoze svarbu vartoti pakankamai skysčių. Jei kalcio kiekis yra padidėjęs kraujyje ir (ar) šlapime, rekomenduojama riboti kalcio turinčio maisto. Susilpnėjus raumenims, rekomenduojami fiziniai pratimai. Retai, kai sarkoidozė yra sunki ir progresuojanti, indikuojama plaučių transplantacija, jei ligonis atitinka recipiento kriterijus.

Plaučių sarkoidozės paūmėjimas, recidyvas ir progresavimas. Nėra visuotinai priimtų sarkoidozės paūmėjimo, recidyvo ir progresavimo apibūdinimų. Santykinai tiksliausiai (konkrečiausiai) yra apibūdinamas plaučių sarkoidozės paūmėjimas, kuris dažniausiai apibrėžiamas kaip: 1) klinikinių simptomų (kosulio, dusulio ir (ar) švokštimo) atsiradimas ar sustiprėjimas, kai jų negalima paaiškinti kitomis priežastimis, trunkantis mažiausiai 1 mėnesį, ir 2) plaučių funkcijų rodiklių pablogėjimas ≥ 10 proc., palyginti su prieš tai buvusiomis reikšmėmis.
Plaučių sarkoidozės paūmėjimui diagnozuoti BAL ar biopsijos daryti nereikia. Nors paūmėjus plaučių sarkoidozei krūtinės ląstos rentgenogramose naujų pokyčių dažniausiai nebūna, šis tyrimas svarbus kitoms pablogėjimo priežastims paneigti.
Plaučių sarkodozės recidyvas ir progresavimas apibūdinami kaip kliniškai reikšmingas dusulio sustiprėjimas, plaučių funkcijų pablogėjimas ar radiologinio plaučių vaizdo pablogėjimas (pvz., židinių plaučiuose atsiradimas ar pagausėjimas, tarpuplaučio limfmazgių padidėjimas, plaučių konsolidacijos susidarymas) (žr. 18 pav. ir 19 pav.), poreikis skirti (stiprinti) sisteminį sarkoidozės gydymą. Manome, kad ligos progresavimas yra nuoseklus, laipsniškas simptomų ar ligos požymių blogėjimas, o recidyvas – pablogėjimas, įvykęs po anksčiau buvusio simptomų (požymių) sumažėjimo ar išnykimo.
Tais atvejais, kai įvyko sarkoidozės paūmėjimas, recidyvas ar progresavimas, rekomenduojami dažnesni stebėjimo vizitai, o esant poreikio – papildomai ar pakartotinai tirti.
Paūmėjimo gydymas. Esant nesunkiam paūmėjimui, gliukokortikosteroidais negydomam ligoniui skiriama apie 20 mg prednizolono (arba ekvivalentinė kito gliukokortikosteroido dozė) per parą kelias (pvz., tris) savaites.

Ligos eiga ir prognozė. Sarkoidozės prognozė įvairi. Daugumai sarkoidoze sergančių asmenų klinikiniai ir rentgeniniai ligos požymiai savaime išnyksta per kelis mėnesius ar 1–3 metus: esant pirmajai rentgeninei ligos formai – 70–90 proc. atvejų, antrajai – 50–60 proc., trečiajai – 50–60 proc. atvejų. Apie 85 proc. sarkoidoze sergančių ligonių per dvejus metus įvyksta savaiminė remisija. Iš tų ligonių, kuriems įvyko savaiminė remisija ar ligos stabilizacija, tik 2–8 proc. pasireiškia recidyvų. Liga retai (10–15 proc. atvejų) pereina iš vienos stadijos į kitą, tačiau ir tokiu atveju dažniausiai įvyksta savaiminė remisija.
Ypač palanki ligonių, kuriems yra (buvo) Lefgreno sindromas, prognozė. Mazginė eritema dažniausiai be liekamųjų reiškinių išnyksta per 3–5 savaites. Sąnarių uždegimas taip pat praeina be liekamųjų reiškinių.

Plaučių pritemimai, lėtiniai odos pažeidimai (*lupus pernio* ir kt.), splenomegalija, limfopenija, akių bei kaulų pažeidimas ir vyresnis kaip 40 metų amžius yra blogos prognozės (lėtinės sarkoidozės) rodikliai.
Manoma, kad rentgenogramose ir KT vaizduose matomi židiniai, plaučių parenchimos konsolidacija, matinio stiklo vaizdo plotai, tarpskiltelinių pertvarų sustorėjimas ir intraskilteliniai pokyčiai yra tikėtinai grįžtami, o cistos, emfizema, tempimo bronchektazės, plaučio apimties sumažėjimas, struktūriniai parenchimos ir plaučių šaknų pokyčiai – negrįžtami.
10–20 proc. ligonių yra plaučių fibrozės nulemtų, nuolatinių, galinčių sustiprėti ligos simptomų. Ligai progresuojant, mažėja gyvybinė ir bendroji plaučių talpa, stiprėja dujų difuzijos sutrikimas, gali atsirasti plautinė hipertenzija, lėtinė plautinė širdis. Maždaug 6 proc. sarkoidoze sergančių ligonių liga komplikuojasi lėtine plaučių aspergilioze. Apie 1 proc. baltaodžių rasės ligonių, sergančių sarkoidoze, miršta nuo sarkoidozės sukelto kvėpavimo ar širdies nepakankamumo.

Stebėjimas. Ligonius, kuriems diagnozuota sarkoidozė, būtina stebėti nepriklausomai nuo to, ar jiems skiriamas gydymas nuo sarkoidozės, ar neskiriamas. Stebėjimo trukmė, periodiškumas ir tyrimai (rentgeninis, plaučių funkcijų ir kt.) parenkami individualiai. Tačiau sarkoidoze sergantį asmenį reikėtų stebėti mažiausiai trejus metus po to, kai įvyko remisija ir plaučių funkcija susinormino. Pirmaisiais metais siūlome kas 3–6 mėn. kartoti krūtinės ląstos rentgeninį ir plaučių funkcijos (būtinai ir dujų difuzijos) tyrimus. Vėliau juos kartoti mažiausiai kartą per metus.
Sergantiems ūmine sarkoidoze, I rentgeninės stadijos ligoniams, taip pat asmenims, kuriems plaučių funkcija yra normali ar tik nedaug pažeista, stebimieji vizitai turėtų būti bent kas 6–12 mėn., o sergantiems II ar III rentgeninės stadijos sarkoidoze, taip pat ligoniams, kurių plaučių funkcijos pažeidimas yra vidutinio sunkumo ar sunkus, – bent kas 3–6 mėn.

Ištyrimas ir stebėjimas dėl kitų organų pažeidimo. Plaučių sarkoidoze sergančiam ligoniui gali būti pažeisti ir kiti organai. Dažniausiai kliniškai reikšmingai pažeidžiamais organais (be plaučių) yra oda, akys, širdis, nervų sistema, inkstai, seilių liaukos. Todėl gydytojas pulmonologas kiekvieno kontrolinio vizito metu turėtų įvertinti, ar yra požymių, kurie galėtų rodyti sarkoidozės sukeltą kitų organų pažeidimą. Esant įtarimui, ligonis turi būti siunčiamas atitinkamos srities gydytojui specialistui konsultuoti. Neaiškiais atvejais, kai būtina įvertinti sisteminės sarkoidozės aktyvumą įvairiuose organuose, gali būti skiriama pozitronų emisijos kompiuterinė tomografija (PET-KT). PET-KT radiniai gali būti svarbūs numatant gydymo trukmę. Tačiau būtina prisiminti, kad ligonio apšvita dėl šio tyrimo daug didesnė, palyginti su gaunama KT metu.
Širdies sarkoidozė. Kliniškai simptominis širdies pažeidimas pasitaiko maždaug 5 proc. ligonių, sergančių plaučių ar sistemine sarkoidoze. Jis gali pasireikšti širdies ritmo ir laidumo sutrikimais, širdies nepakankamumu, staigia mirtimi. Manoma, kad dar apie 25 proc. atvejų širdies sarkoidozė yra besimptomė. Kol kas nėra visuotinai priimtų rekomendacijų, kokius atrankos tyrimus paskirti plaučių ar sistemine sarkoidoze sergantiems asmenims įtarus širdies pažeidimą. Sarkoidinis širdies pažeidimas ligoniams, kuriems yra

būdingų simptomų bei radinių, gali būti patvirtintas širdies biopsija ir (ar) vaizdo tyrimo metodais (magnetinio rezonanso kompiuterine tomografija ar kt.).
Manome, kad sarkoidoze sergantis ligonis turėtų būti papildomai tiriamas dėl galimos širdies sarkoidozės ir (ar) siunčiamas gydytojui kardiologui konsultuoti, jei yra (buvo) klinikinių širdies pažeidimo simptomų, patologinių radinių elektrokardiogramoje ar echokardiogramoje.
Inkstų pažeidimas. Kaip dažnai pažeidžiami inkstai sergant plaučių ar sistemine sarkoidoze, nežinoma. Liga gali pasireikšti granulominiu intersticiniu nefritu, hiperkalcemija, hiperkalciurija (pastaroji – kelis kartus dažniau negu hiperkalcemija) ir kt. Nėra aiškių rekomendacijų dėl inkstų sarkoidozės atrankos kriterijų bei tyrimų ir diagnostikos kriterijų.
Manome, kad plaučių sarkoidoze sergančiam ligoniui bent kartą per metus turėtų būti atlikti bendras šlapimo, kalcio koncentracijos kraujyje ir paros šlapime tyrimai, šlapalo ir kreatinino tyrimas. Ligoniui, sergančiam aktyvia sistemine sarkoidoze, šie tyrimai turėtų būti atliekami bent 2 kartus per metus.
Akių pažeidimas. Pasitaiko iki 30 proc. ligonių. Akių pažeidimas gali pasireikšti uveitu, konjunktyvitu ir kt. Liga gali pasireikšti akių paraudimu, ašarojimu, padidėjusiu jautrumu šviesai, akių skausmu, pablogėjusia rega. Rekomenduojame ligonį, kuriam yra akių simptomų, iš karto siųsti gydytojui oftalmologui konsultuoti. Asmuo, kuriam tokių simptomų nėra, turėtų kreiptis konsultacijos per pirmuosius metus, diagnozavus plaučių ar sisteminę sarkoidozę.
Nervų sistemos sarkoidozė. Nervų sistemos pažeidimas pasitaiko maždaug 5 proc. ligonių. Jis gali pasireikšti galvinių nervų (dažniausiai – veidinio, regos bei prieangio ir sraigės) pažeidimu, periferine neuropatija, miopatija ir kitais simptomais.
Odos pažeidimas. Pasitaiko iki 30 proc. ligonių. Odos pažeidimas gali būti ūminis ar lėtinis, pasireikšti mazgine eritema, makuliniu, makulopapuliniu bėrimu, vadinamuoju *lupus pernio* (raudonai violetinės spalvos infiltruotos odos plokštelės) ir kitokiu bėrimu. Ligonį, kuriam yra odos pažeidimas, išskyrus mazginę eritemą (kuri yra geros prognozės požymis, rezorbuojasi savaime), rekomenduojame siųsti gydytojui dermatologui konsultuoti.
Seilių liaukų sarkoidozė. Kaip dažnai pažeidžiamos seilių liaukos sergant sarkoidoze, nežinoma. Seilių liaukų pažeidimas gali pasireikšti vienos ar abiejų veido pusių poausinių, požandinių ir (ar) poliežuvinių liaukų padidėjimu, skausmu, burnos sausumu. Esant šiems simptomams, rekomenduojama gydytojo odontologo (burnos chirurgo) konsultacija.
Blužnies sarkoidozė. Kliniškai reikšmingas pažeidimas pasitaiko labai retai. Sarkoidozei būdingi požymiai blužnyje (dauginiai židiniai parenchimoje, kurių dydis apie 1,0 cm, nors gali būti ir kitoks) ar padidėjusi blužnis dažniausiai aptinkama atsitiktinai atlikus vaizdinį tyrimą. Labai retai pasitaiko pilvo skausmas, hipersplenizmo požymiai – anemija, leukopenija, trombocitopenija.
Nėra aiškių rekomendacijų, kokius tyrimus būtina atlikti plaučių ar sistemine sarkoidoze sergančiam ligoniui, aptikus dauginių židinių blužnyje. Kai kurie autoriai rekomenduoja blužnies biopsiją, kiti – paneigti galimą pirminį kito organo (pvz., skrandžio ir kiaušidžių) vėžį arba ligonį stebėti. Nesant pakankamai mokslinių duomenų šiuo klausimu, rekomenduojama dėl tyrimų poreikio spręsti kiekvienu individualiu atveju.
Ligonių, kuriems yra patvirtinta ekstrapulmoninė sarkoidozė, tyrimus, gydymą, stebėjimo trukmę ir periodiškumą nustato atitinkamos srities gydytojas.

Idiopatinė plaučių fibrozė

Apibrėžimas. Idiopatinė plaučių fibrozė (IPF) yra lėtinė nežinomos etiologijos liga, kuriai būdinga progresuojanti plaučių fibrozė, pasireiškianti užląstelinės medžiagos (kolageno ir fibroblastų) kaupimusi ir progresuojančiais struktūriniais plaučių pokyčiais.

Ligos paplitimas. Tikslus sergamumas IPF nežinomas. Įvairūs kitose šalyse atlikti tyrimai rodo, kad sergamumas yra 3–9 atvejai iš 100 000 gyventojų, o paplitimas – 18–20 atvejų iš 100 000 gyventojų.

Rizikos veiksniai. Idiopatinės plaučių fibrozės etiologija nežinoma. Tikėtina, kad suserga genetinę predispoziciją turintys asmenys po kontakto su provokuojančiu veiksniu. Potencialiais provokuojančiais veiksniais įvardijami įvairūs virusai, gastroezofaginis refliuksas. Taip pat yra manančių, kad IPF atsiranda dėl ankstyvo plaučių „senėjimo“.
Manoma, kad fibrogenezė prasideda nuo pirminių dauginių nedidelių plaučių epitelio pažeidimų. Kartotiniai pažeidimai sukelia epitelio ląstelių žūtį, sutrikdo epitelio ląstelių ir fibroblastų sąveiką. Skatinama fibroblastų proliferaciją, mažėja I tipo alveolocitų ir daugėja II tipo alveolocitų. Visa tai nulemia nenormalią regeneraciją, kuri ilgainiui baigiasi plaučių fibroze. Fibrogenezės pabaigoje plaučiuose kaupiasi tarpląstelinė medžiaga, formuojasi randai, suardoma plaučių struktūra.
Tačiau vis dar neaišku, ar visais atvejais ligos patogenezės pradžioje būna uždegimas, ar fibrozė gali rastis ir be uždegimo (t. y. būti pirminė).

Histologiniai pokyčiai ir patologinė fiziologija. Idiopatinei plaučių fibrozei būdingi įprastinės intersticinės pneumonijos (ĮIP) histologiniai požymiai. Plaučių pažeidimas yra nehomogeninis (nevienalytis). Anksčiausiai ir labiausiai pažeidžiamos subpleurinės, paraseptalinės ir peribronchovaskulinės plaučių sritys.
Svarbiausi histologiniai radiniai yra fibrozė, prasidedanti nuo plaučių skiltelės periferijos, ir fibroblastų židiniai.
Nors IPF būdingas histologinis radinys yra ĮIP, kartais kartu su jai būdingais pokyčiais gali būti aptikta ir difuzinio alveolių pažeidimo, bronchiolito, organizuojančios pneumonijos požymių.
Ligai paūmėjus, plaučius infiltruoja uždegimo ląstelės.

Kada įtarti idiopatinę plaučių fibrozę. Idiopatinę plaučių fibrozę reikia įtarti, kai yra neaiškios kilmės pamažu progresuojantis dusulys ir kosulys, auskultuojant plaučius

nuolat girdima krepitacija, krūtinės ląstos rentgenogramose ar kompiuterinėse tomogramose matoma plaučių piešinio pokyčių, sumažėjusi FVC rodiklio reikšmė spirogramoje.

Klinikiniai idiopatinės plaučių fibrozės požymiai. Idiopatinė plaučių fibrozė pasireiškia pamažu progresuojančiu dusuliu, fizinio pajėgumo mažėjimu, sausu kosuliu. Daugumai ligonių būna būgno lazdelių formos pirštai. Auskultuojant plaučius, girdima pneumosklerozinė krepitacija, cyptelėjimai įkvepiant (girdima auskultuojant iš priekio), kurių, ligai progresuojant, girdima vis daugiau. Vėlyvose ligos stadijose atsiranda kvėpavimo nepakankamumas, plautinės hipertenzijos ir lėtinės plautinės širdies požymių. Beveik visiems ligoniams būna gastroezofaginis refliuksas. IPF nebūdingas karščiavimas, ankstyvas svorio mažėjimas, sąnarių skausmas.

Įtarus IPF, visuomet būtina atlikti krūtinės ląstos KT ir išsamų plaučių funkcijų tyrimą. Svarbiausi plaučių funkcijų tyrimo radiniai – restrikcinis plaučių ventiliacinės funkcijos pažeidimas ir sutrikusi dujų difuzija plaučiuose. Svarbu prisiminti, kad spirometrijos rodikliai gali būti normalūs arba beveik normalūs net ir esant sunkiam dujų difuzijos sutrikimui (žr. 20 pav.).

Radiologiniai idiopatinės plaučių fibrozės požymiai. Atliekant krūtinės ląstos rentgeninį tyrimą ankstyvojoje ligos stadijoje, patologinių pokyčių dažniausiai pamatyti neįmanoma. Jų aptinkama tik atlikus kompiuterinę plaučių tomografiją. Vėlyvojoje IPF stadijoje matomas pagausėjęs, kilpėtas, korėtas plaučių piešinys, fibrozė apatinėse ir vidurinėse plaučių srityse. Ligai progresuojant, patologinių pokyčių būna visuose plaučiuose (žr. 21 pav.).

Kompiuterinė tomografija yra vienas svarbiausių IPF diagnostikos metodų. Deja, kol kas nepakanka duomenų apie IPF radiologinį pasireiškimą esant ankstyvajai ligos stadijai. Gerai apibūdinti tik vėlyvi plaučių pokyčiai. Kai kurie autoriai mano, kad ligos pradžioje būna matinio stiklo vaizdas (tai nespecifiniai pokyčiai, galimi esant tiek bet kurios kilmės alveolitui, tiek pradinei fibrozei – kai retikulinių pokyčių apimtis didesnė negu matinio stiklo vaizdo plotų).

Vėlyvajai stadijai būdinga retikuliniai, cistiniai plaučių pokyčiai, tempimo bronchektazės, nedidelės apimties matinio stiklo vaizdo plotai. Pokyčiai dažniausiai būna didesni apatinėse dalyse ir periferinėse plaučių srityse (žr. 22–24 pav.).

Pažeidimo sunkumas vertinamas pagal fibrozės išplitimą ir jos ryškumą. Išplitimas vertinamas pagal retikulinių pokyčių bei matinio stiklo vaizdo ploto dydį (kuo daugiau retikulinių pokyčių ir kuo mažiau matinio stiklo vaizdo plotų, tuo pažeidimas sunkesnis). Fibrozės ryškumas vertinamas pagal retikulinių pokyčių raiškumą (nurodoma pokyčių sunkėjimo tvarka): neryški intralobulinė fibrozė, ryški intralobulinė fibrozė, tempimo bronchektazės, mikrocistinis korėtumas, makrocistinis korėtumas.

Sergant IPF gana dažnai būna matomi nedaug padidėję tarpuplaučio limfmazgiai.

Idiopatinės plaučių fibrozės diagnostikos kriterijai ir diferencinė diagnostika. Klinikinėje praktikoje svarbiausias IPF diagnostikos tyrimas – krūtinės ląstos KT. IPF būdingiausi KT radiniai – radiologiniai *įprastinės intersticinės pneumonijos* (IPF būdingų histologinių radinių) atitikmenys (žr. 10 lentelę). Tipiškų plaučių pokyčių, matomų KT vaizduose, specifiškumas IPF yra didesnis kaip 90 proc., jautrumas – apie 80 proc.

VU SANTARIŠKIŲ KLINIKŲ

Pulmonologijos ir alergologijos centras

Amžius: 81 **Ūgis: 150** **Lytis: Female**
Svoris: 55.0 **Diagnozė:** **Vartojami vaistai:**

Indikacijos tyrimui:

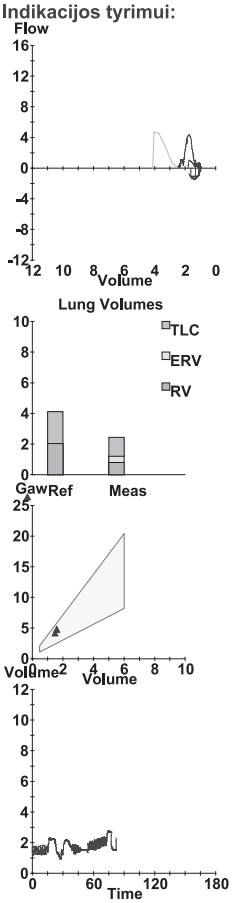

PLAUČIŲ FUNKCIJŲ ĮVERTINIMAS

		Ref		Pre	% Ref
Spirometry					
FVC	Liters	1.65	(0.9 - 2.4)	1.47	89
FEV1	Liters	1.30	(0.7 - 1.9)	1.29	99
FEV1/FVC	%	74	(63.0 - 84.4)	88	
FEV1/SVC	%			79	
FEF25-75%	L/sec	2.04	(0.6 - 3.4)	2.05	100
IsoFEF25-75	L/sec			2.05	
FEF25%	L/sec	4.41	(2.2 - 6.6)	0.86	20
FEF50%	L/sec	2.81	(1.0 - 4.6)	4.08	145
FEF75%	L/sec	0.66	(-0.5 - 1.8)	0.59	90
PEF	L/sec	4.71	(3.2 - 6.2)	4.50	95
FET25-75%	Sec			0.36	
FIVC	Liters	1.65	(0.9 - 2.4)	0.65	39
Vol Extrap	Liters			0.32	
FVL ECode				000101	
		Ref		Pre	% Ref
Lung Volumes					
TLC	Liters	4.11	(3.1 - 5.1)	2.44	59
VC	Liters	1.60	(0.9 - 2.3)	1.64	102
IC	Liters			1.16	
FRC PL	Liters	2.44	(1.6 - 3.3)	1.27	52
ERV	Liters			0.40	
RV	Liters	2.01	(1.4 - 2.6)	0.80	40
RV/TLC	%	47	(36.9 - 56.1)	33	
Vtg	Liters			1.57	
LVol ECode				010000	
Diffusing Capacity					
DLCO	mmol/kPa.min	5.6	(3.6 - 7.5)	2.3	42
DL Adj	mmol/kPa.min	5.6	(3.6 - 7.5)	2.3	42
DL/VA Adj	DLCO/L	1.35		1.05	78
TLC Sb	Liters	4.11	(3.1 - 5.1)	2.20	54
RV/TLC Sb	%	47	(36.9 - 56.1)	41	
Resistance					
Raw	kPa/L/sec			0.226	
Gaw	L/sec/kPa			4.42	
Vtg (Raw)	Liters			1.57	

20 pav. Plaučių funkcijų tyrimo protokolas. Bronchų obstrukcijos nėra. Vidutinio sunkumo restrikcija ir vidutinio sunkumo dujų difuzijos sutrikimas.

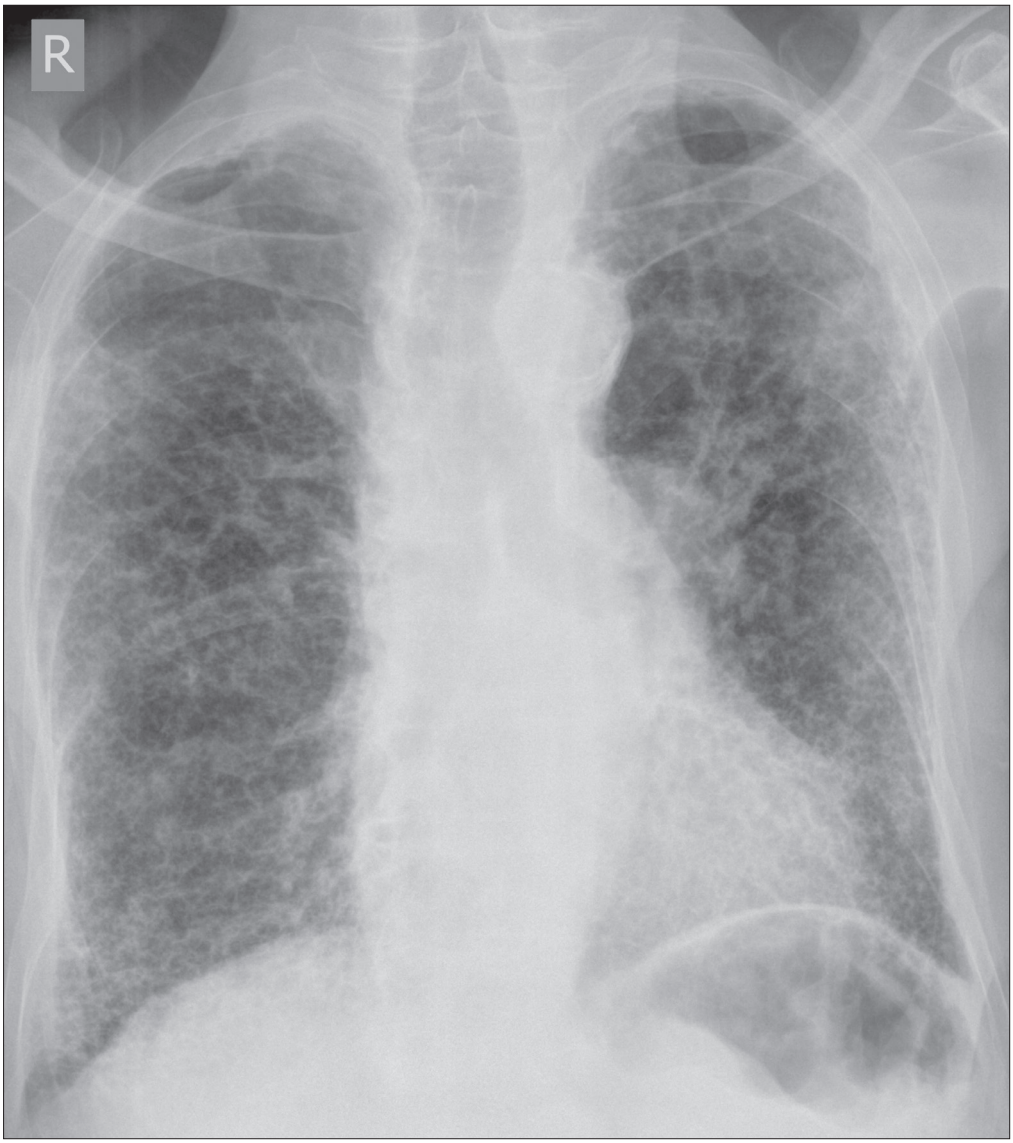

21 pav. Priekinė krūtinės ląstos rentgenograma. Idiopatinė plaučių fibrozė. Abiejuose plaučiuose, ypač plaučių periferinėse ir apatinėse srityse, pagausėjęs kilpėtas piešinys.

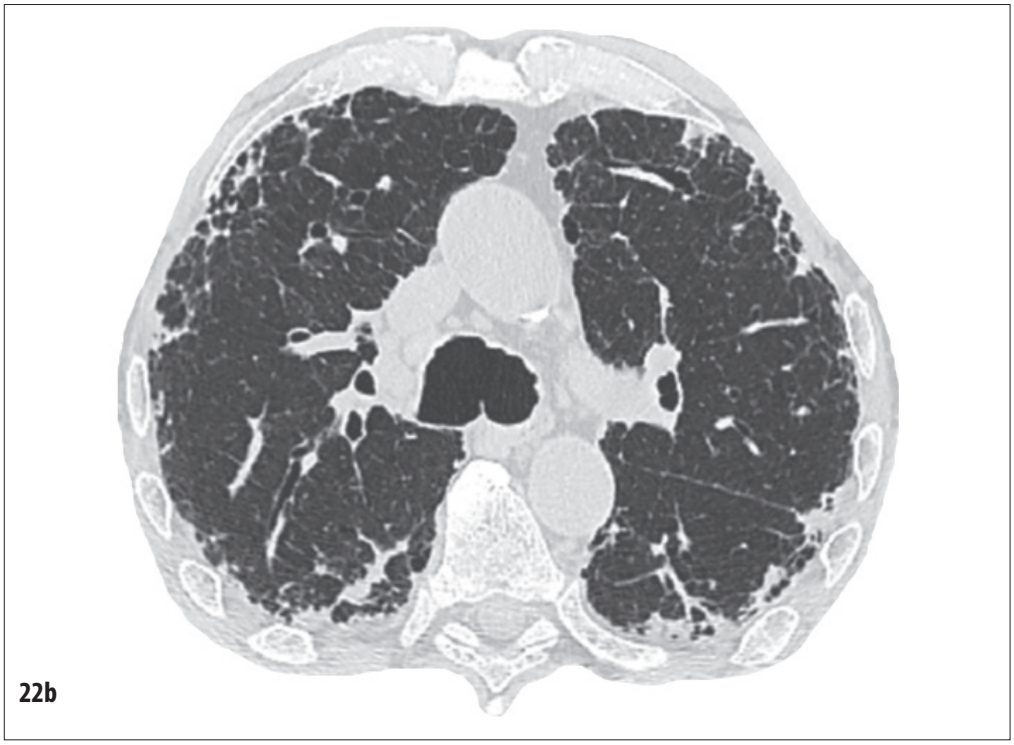

22 a, b pav. Krūtinės ląstos kompiuterinė tomograma. Plaučių langas. Idiopatinė plaučių fibrozė. Periferinėse ir apatinėse abiejų plaučių srityse vyraujantys fibroziniai pokyčiai: retikuliniai, cistiniai, korio vaizdas.

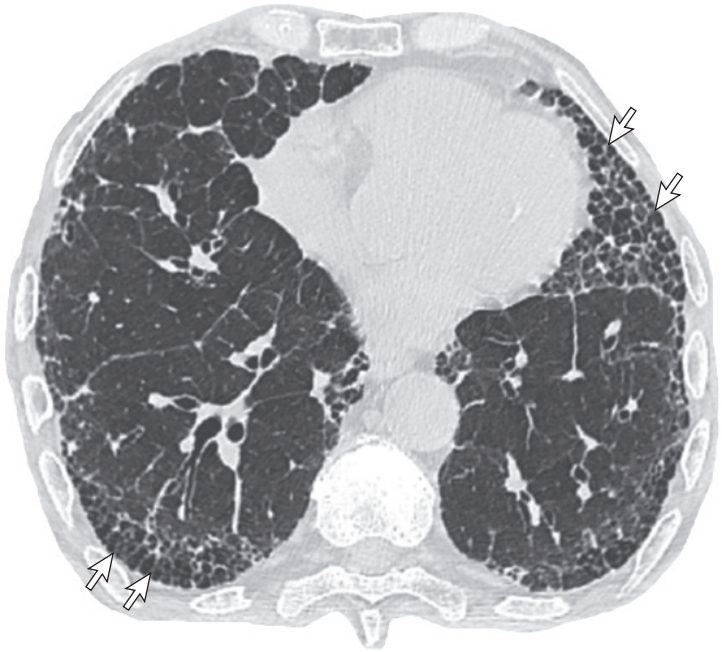

22c

22 c pav. Krūtinės ląstos kompiuterinė tomograma. Plaučių langas. Idiopatinė plaučių fibrozė. Periferinėse ir apatinėse abiejų plaučių srityse vyraujantys fibroziniai pokyčiai: retikuliniai, cistiniai, korio vaizdas (parodyta rodyklėmis).

23a

23 a pav. Kito ligonio krūtinės ląstos kompiuterinė tomograma. Plaučių langas. Idiopatinė plaučių fibrozė. Periferinėse ir apatinėse abiejų plaučių srityse vyraujantys fibroziniai pokyčiai: retikuliniai, cistiniai, tempimo bronchektazės, korio vaizdas.

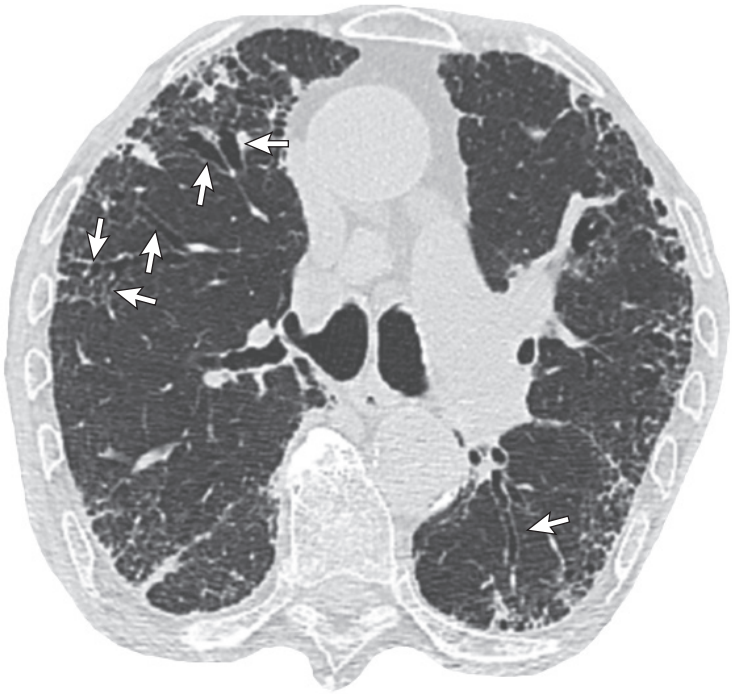

23b

23c

23 b, c pav. Kito ligonio krūtinės ląstos kompiuterinė tomograma. Plaučių langas. Idiopatinė plaučių fibrozė. Periferinėse ir apatinėse abiejų plaučių srityse vyraujantys fibroziniai pokyčiai: retikuliniai, cistiniai, tempimo bronchektazės (parodyta rodyklėmis), korio vaizdas.

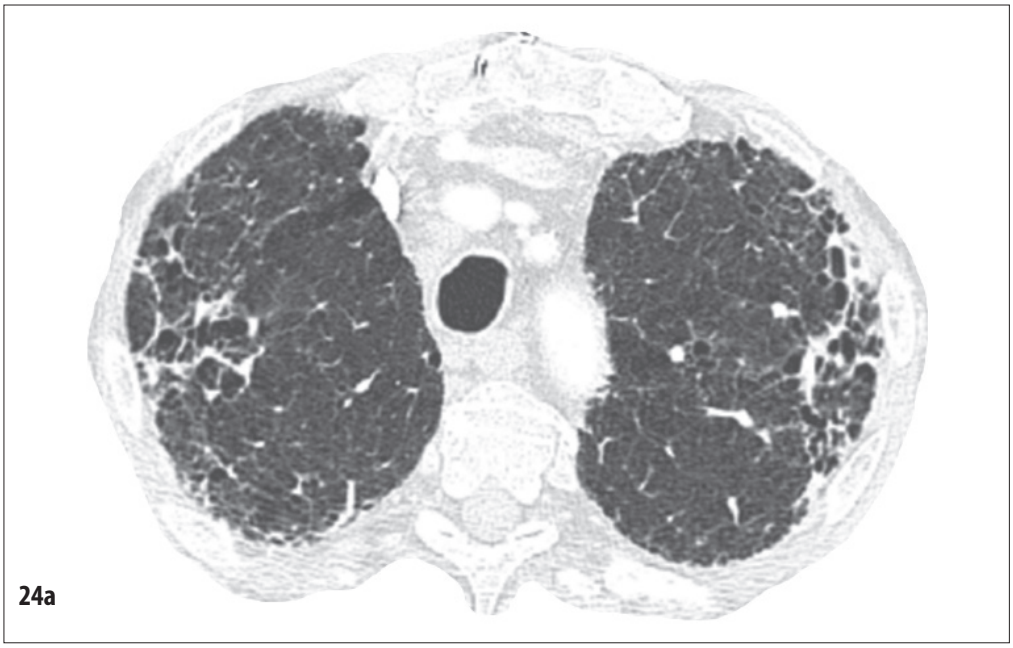

24 a, b pav. Kito ligonio krūtinės ląstos kompiuterinė tomograma. Plaučių langas. Idiopatinė plaučių fibrozė. Periferinėse ir apatinėse abiejų plaučių srityse vyraujantys fibroziniai pokyčiai: retikuliniai, cistiniai, tempimo bronchektazės, korio vaizdas.

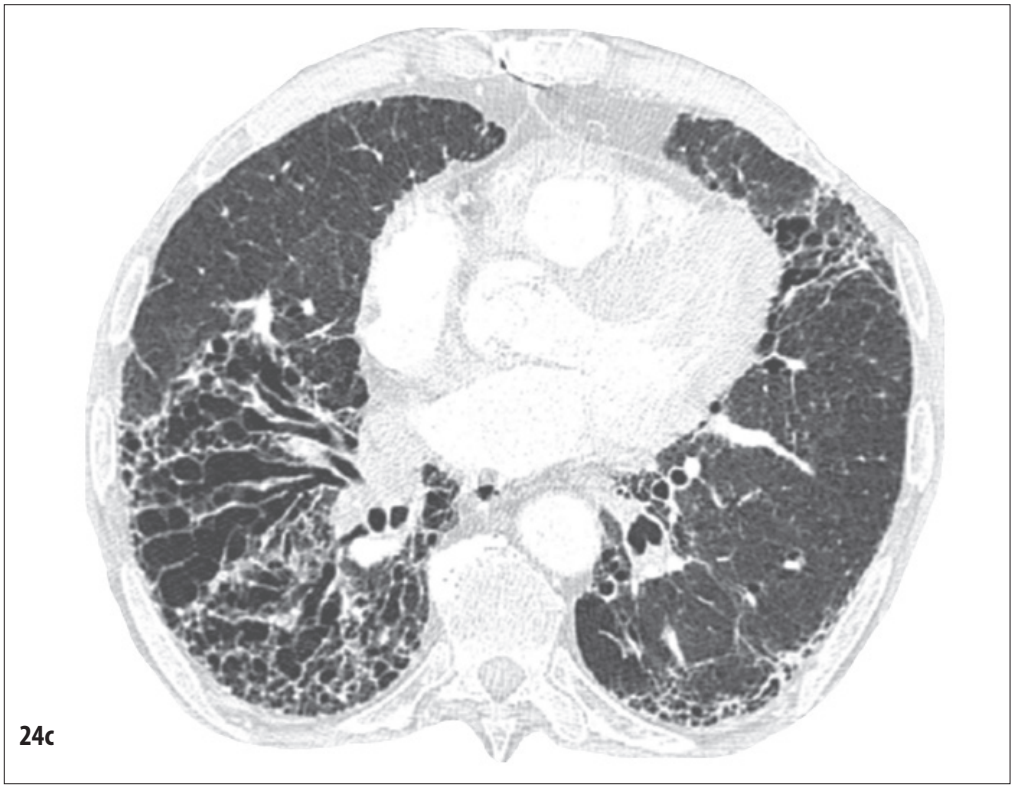

24 c pav. Kito ligonio krūtinės ląstos kompiuterinė tomograma. Plaučių langas. Idiopatinė plaučių fibrozė. Periferinėse ir apatinėse abiejų plaučių srityse vyraujantys fibroziniai pokyčiai: retikuliniai, cistiniai, tempimo bronchektazės, korio vaizdas.

10 lentelė. Idiopatinei plaučių fibrozei (įprastinei intersticinei pneumonijai) būdingi ir nebūdingi požymiai, aptinkami kompiuterine tomografija

Būdingi požymiai	Nebūdingi požymiai
Pažeidimas nehomogeninis, didesnis periferinėse plaučių srityse ir apatinėse plaučių dalyse Retikuliniai ir cistiniai plaučių pokyčiai, korio vaizdas, tempimo bronchektazės Nėra arba nedaug matinio stiklo vaizdo plotelių	Vyrauja viršutinių ir vidurinių plaučių sričių pažeidimas Pažeidimas apima bronchų ir kraujagyslių pluoštelio sritis Pavienės plaučių cistos Matinio stiklo vaizdo plotas didesnis negu retikulinių pokyčių plotas Konsolidacija Mozaikinis (oro spąstų) vaizdas trijose ar daugiau plaučių skiltyse Gausu smulkių židinių

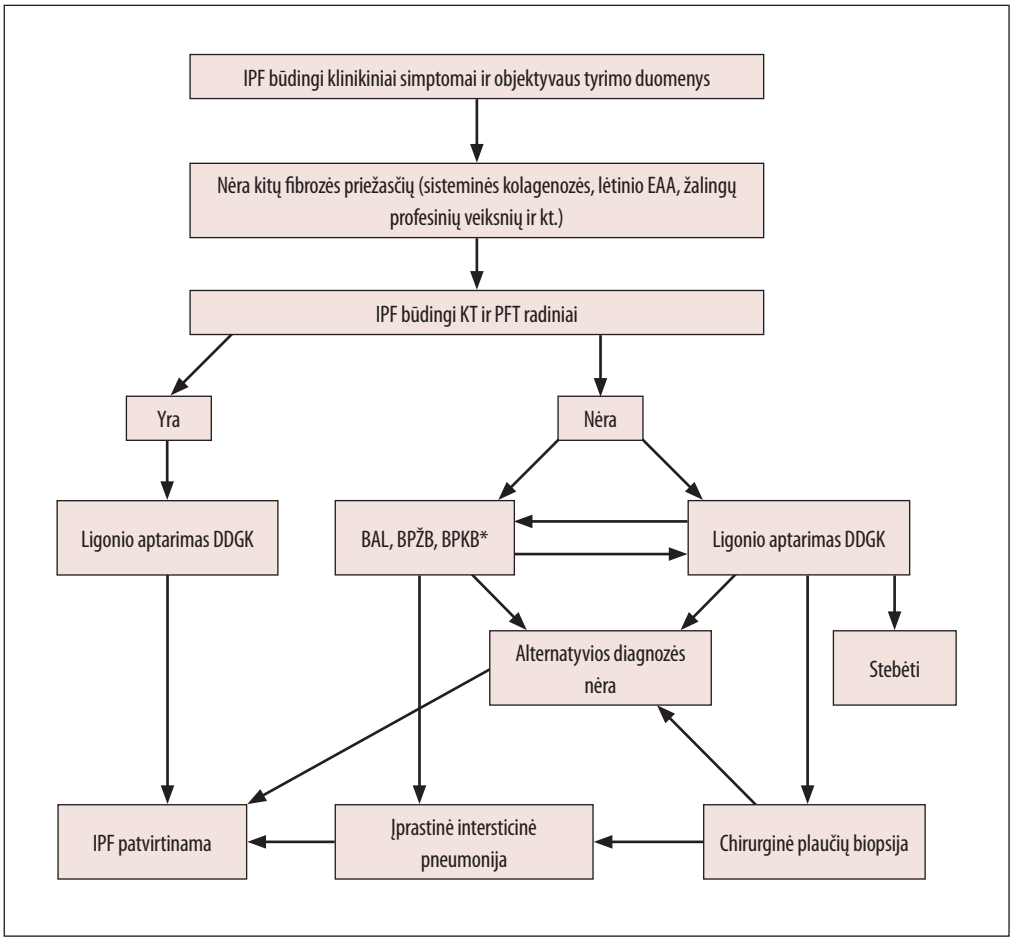

25 pav. Asmens, kuriam įtariama idiopatinė plaučių fibrozė, diagnostinis algoritmas. BAL – bronchoalveolinis lavažas. BPKB – bronchoskopinė plaučių kriobiopsija. BPŽB – bronchoskopinė plaučių žnyplinė biopsija. EAA – egzogeninis alerginis alveolitas. IPF – idiopatinė plaučių fibrozė. KT – kompiuterinė tomografija. DDGK – daugiadisciplinis gydytojų konsiliumas. PFT – plaučių funkcijos tyrimas. *Pasirenkama pagal klinikinę situaciją.

Skirtingai nuo IPF, nespecifinei intersticinei pneumonijai būdingas vienodas (homogeninis) visų plaučių pažeidimas.

Idiopatinės plaučių fibrozės diagnostikos kriterijai. Idiopatinė plaučių fibrozė gali būti diagnozuojama remiantis tipiška klinikine eiga (progresuojantis dusulys), plaučių auskultacija (pneumosklerozinė krepitacija), būdingais KT radiniais (būtinas kriterijus) – ĮIP radiologiniais požymiais (subpleuriniai retikuliniai, cistiniai pokyčiai, tempimo bronchektazės), plaučių funkcijų tyrimo radiniais (restrikcinis pažeidimas ir sumažėjusi dujų difuzija), kai nėra kitų žinomų pneumofibrozės priežasčių (SJAL, buvęs sąlytis su žalingais profesiniais veiksniais, kita plaučių liga, galintys konkrečiu atveju sukelti pneumofibrozę).

Bronchoskopija su BAL galėtų būti indikuojama įtarus tuberkuliozę, grybelinę infekciją. Tačiau dažniausiai bronchoskopija ar kiti invaziniai plaučių tyrimo metodai nereikalingi. Svarbu prisiminti, kad nors ir nedažnai, bronchoskopinė plaučių biopsija ir BAL gali pabloginti ligonio būklę, paskatinti IPF paūmėjimą. Daugiau apie plaučių biopsijos metodus rašoma skyriuje „Intersticinių plaučių ligų diferencinės diagnostikos principai“ 20 psl. ir 21 psl.
Chirurginė plaučių biopsija IPF diagnostikai turėtų būti atliekama tik išimtiniais atvejais, nes yra publikuota duomenų, kad chirurginė plaučių biopsija kai kuriems ligoniams, sergantiems IPF, pablogina ligos eigą ir pagreitina mirtį. Jei atliekama chirurginė plaučių biopsija (rekomenduojama neimti iš liežuvėlinių segmentų bei vidurinės skilties bei itin pažeistų plaučio sričių), diagnozė patvirtinama aptikus įprastinės intersticinės pneumonijos histologinių požymių.
IPF diagnozuoti turėtų tik tokią patirtį turintys universiteto ligoninių pulmonologijos centruose dirbantys gydytojai. Asmens, kuriam įtariama IPF, rekomenduojamas diagnostikos algoritmas pateikiamas 25 paveiksle.

Diagnozės formulavimas. Diagnozės pavyzdžiai ir ligos kodas:
Idiopatinė plaučių fibrozė. Lėtinis kvėpavimo nepakankamumas (J84.1).
Idiopatinė plaučių fibrozė. Paūmėjimas. Lėtinis kvėpavimo nepakankamumas (J84.1).
Intersticinė plaučių liga (įprastinė intersticinė pneumonija), susijusi su sistemine skleroze (J84.1). Kai yra radiologinių ar histologinių įprastinės intersticinės pneumonijos požymių ligoniui, sergančiam SJAL (pvz., sistemine skleroze ar kt.).
Kodu J84.1 rekomenduojame koduoti tik IPF. Kitais plaučių fibrozės (pvz., židininės plaučių fibrozės) atvejais naudoti kitus kodus (pvz., J98.4 kitos plaučių ligos, J98.8 kitos patikslintos kvėpavimo ligos).

Ligonio būklės įvertinimas. Patvirtinus IPF diagnozę, būtina įvertinti, ar yra sunkios kitų organų ligos (širdies ir kraujagyslių sistemos liga, sunkus gastroezofaginis refliuksas, osteoporozė ar kt.), jei būtina – rekomenduoti tolesnių tyrimų bei kitų specialistų konsultacijų planą. Ištirti arterinio kraujo dujas – įvertinti, ar yra kvėpavimo nepakankamumas ir indikacijos ilgalaikei deguonies terapijai.
Nėra visuotinai pripažintų IPF sunkumo stadijų. Dažniausiai IPF skirstoma į: lengvą ir vidutinio sunkumo (kai FVC ≥ 50–55 proc. būtinojo dydžio, o DLCO ≥ 35–40 proc. būtinojo dydžio) ir sunkią (kai FVC < 50–55 proc. būtinojo dydžio, o DLCO < 35–40 proc. būtinojo dydžio)* stadijas (*pastaba*: * – atitikus nors vieną kriterijų, priskiriama sunkiai IPF).

IPF paūmėjimas. IPF paūmėjimą gali sukelti endogeninė uždegimo reaktyvacija, infekcija, invaziniai plaučių tyrimai. Ligai paūmėjus, sustiprėja dusulys, atsiranda ar padidėja matinio stiklo vaizdo plotai plaučių rentgenogramose ar KT vaizduose (žr. 26 pav. ir 27 pav.). IPF paūmėjimą reikia skirti nuo širdies nepakankamumo (ir plaučių stazės) paūmėjimo ar sustiprėjimo.

Gydymas. IPF gydymas nėra gerai standartizuotas. Pastaraisiais metais pirfenidonas ir nintedanibas (kaip antifibroziniai vaistai) patvirtinti IPF gydyti, nors tikslus jų veikimo mechanizmas nežinomas. Tyrimai rodo, kad nintedanibas ir pirfenidonas sulėtina plaučių funkcijų blogėjimą IPF sergantiems ligoniams. Tačiau įrodymų, kad jie mažintų mirštamumą, dar nedaug.

Ilgalaikis gydymas. Ilgalaikiam IPF gydymui gali būti skiriamas pirfenidonas arba nintedanibas.

Gydymas pirfenidonu. Šiuo vaistu gali būti gydomi suaugusieji, sergantys lengva arba vidutinio sunkumo IPF. Pirfenidono skiriama po 3 kapsules (po 267 mg vienoje kapsulėje) 3 kartus per dieną valgant (iš viso 9 kapsules – 2 403 mg per dieną). Gydomoji dozė pasiekiama per 2 savaites. Pirmą savaitę skiriama po 1 kapsulę 3 kartus per dieną. Antrą savaitę – po 2 kapsules 3 kartus per dieną. Nuo trečios savaitės skiriama po 3 kapsules 3 kartus per dieną.

Jei gydymas pirfenidonu buvo nutrauktas 14 dienų ar daugiau, jį iš naujo pradėti nuo pradinės dozės.

Dažniausios nepageidaujamos gydymo pirfenidonu reakcijos yra pykinimas, viduriavimas, dispepsija, anoreksija, nuovargis, galvos skausmas, bėrimas odoje, fotosensibilizacija.

Gydymas nintedanibu. Šis vaistas yra registruotas visų stadijų IPF sergantiems ligoniams gydyti. Gydymui skiriama po 150 mg 2 kartus per dieną. Ligoniams, kurie netoleruoja tokios dozės, nintedanibo gali būti skiriama po 100 mg 2 kartus per dieną.

Dažniausios nepageidaujamos gydymo nintedanibu reakcijos yra viduriavimas, pykinimas, vėmimas, kepenų fermentų aktyvumo padidėjimas, padidėjusi kraujavimo ir miokardo infarkto rizika.

Atsargumo priemonės, vartojant pirfenidoną ir nintedanibą. Prieš skiriant gydymą ištirti kepenų transaminazių aktyvumą ir bilirubino kiekį, po to juos reikia tirti pirmuosius 6 mėn. kas mėnesį. Vėliau – kas 3 mėn. ar dažniau, jei kliniškai būtina.

Kitos gydymo rekomendacijos. Esant kvėpavimo nepakankamumui ir indikacijų, skiriama ilgalaikė deguonies terapija. Klinikiniai tyrimai rodo, kad nei dirbtinė plaučių ventiliacija, nei neinvazinė plaučių ventiliacija nepagerina IPF ligonių būklės, kai yra sunkus kvėpavimo nepakankamumas. Jei ligonis atitinka recipiento kriterijus, gali būti atliekama plaučių transplantacija.

Nors IPF sergantiems ligoniams dažnai diagnozuojamas gastroezofaginis refliuksas (GER), nėra aiškus priežasties ir pasekmės ryšys tarp IPF ir GER. Kol kas nėra aišku, kokiais atvejais, kiek ilgai ir kokiomis antacidinių vaistų dozėmis gydyti IPF sergančius ligonius, kuriems yra GER.

Paūmėjimo gydymas. IPF paūmėjimas gydomas sistemiškai veikiančiais gliukokortikosteroidais. Tačiau nėra aiškių rekomendacijų dėl jų dozės bei skyrimo trukmės. Sunkus sunkios IPF paūmėjimas gali būti pradedamas gydyti metilprednizolono pulsterapija (po 0,5–1,0 g į veną 3 dienas), paskui – geriamuoju gliukokortikosteroidu. Nesunkus IPF paūmėjimas dažniausiai gydomas geriamuoju prednizolonu (iš pradžių skiriant po 1 mg/kg kūno svorio, paskui dozė mažinama). Gydoma kelias savaites.

Jei yra infekcijos požymių, skiriama antibiotiko, esant hipoksemijai – deguonies.

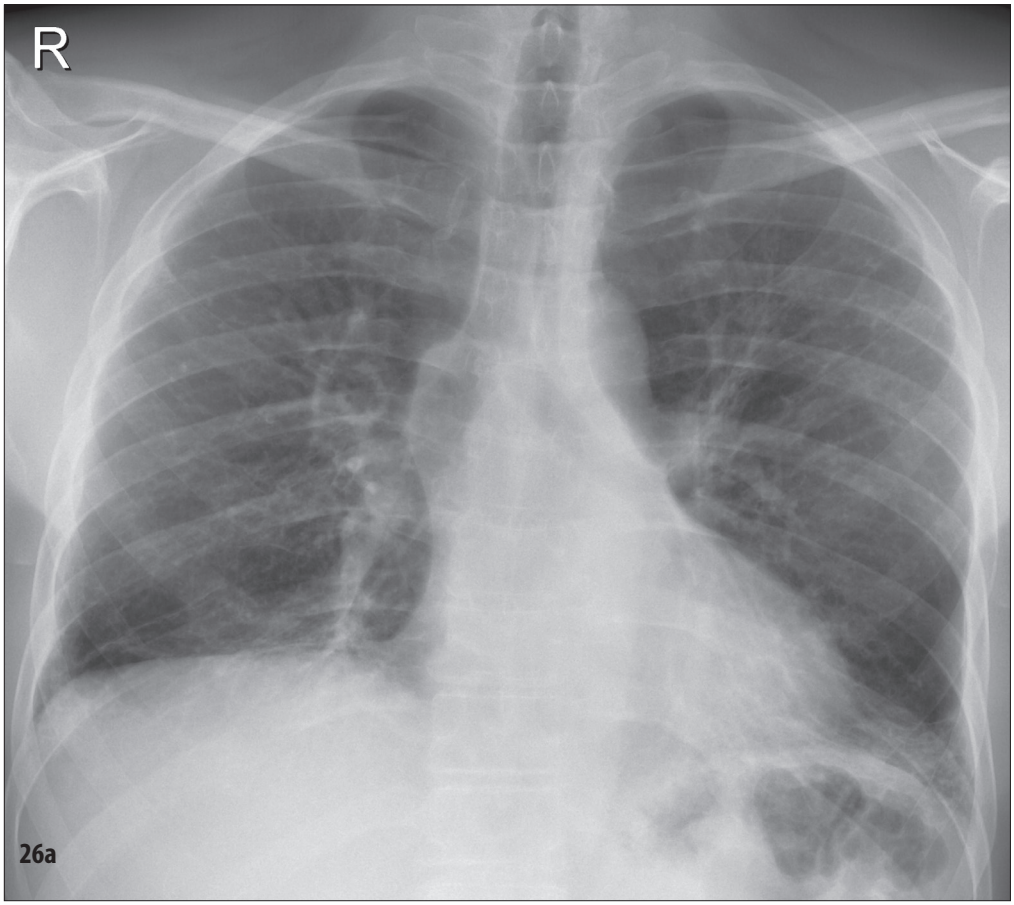

26 a pav. Priekinė krūtinės ląstos rentgenograma. Idiopatinė plaučių fibrozė. a – iki paūmėjimo. b – paūmėjimas. Abiejuose plaučiuose atsirado matinio stiklo vaizdo zonų.

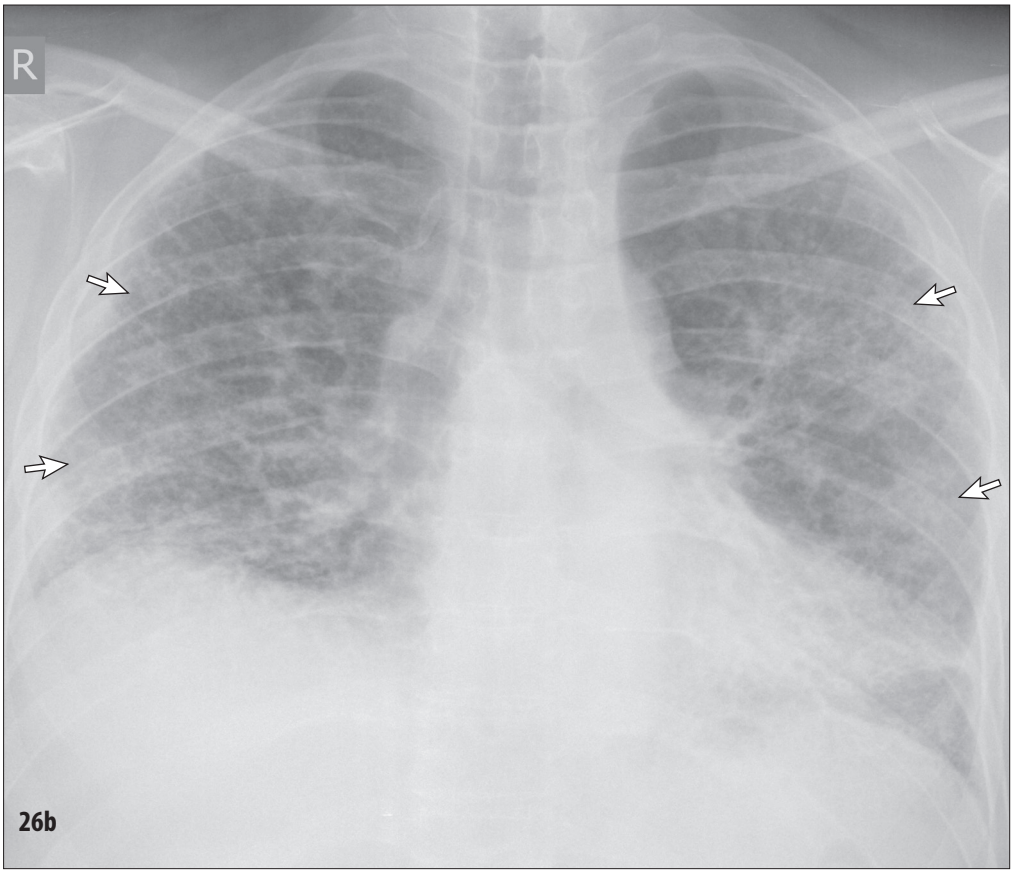

26 b pav. Priekinė krūtinės ląstos rentgenograma. Idiopatinė plaučių fibrozė. a – iki paūmėjimo. b – paūmėjimas. Abiejuose plaučiuose atsirado matinio stiklo vaizdo zonų (parodyta rodyklėmis).

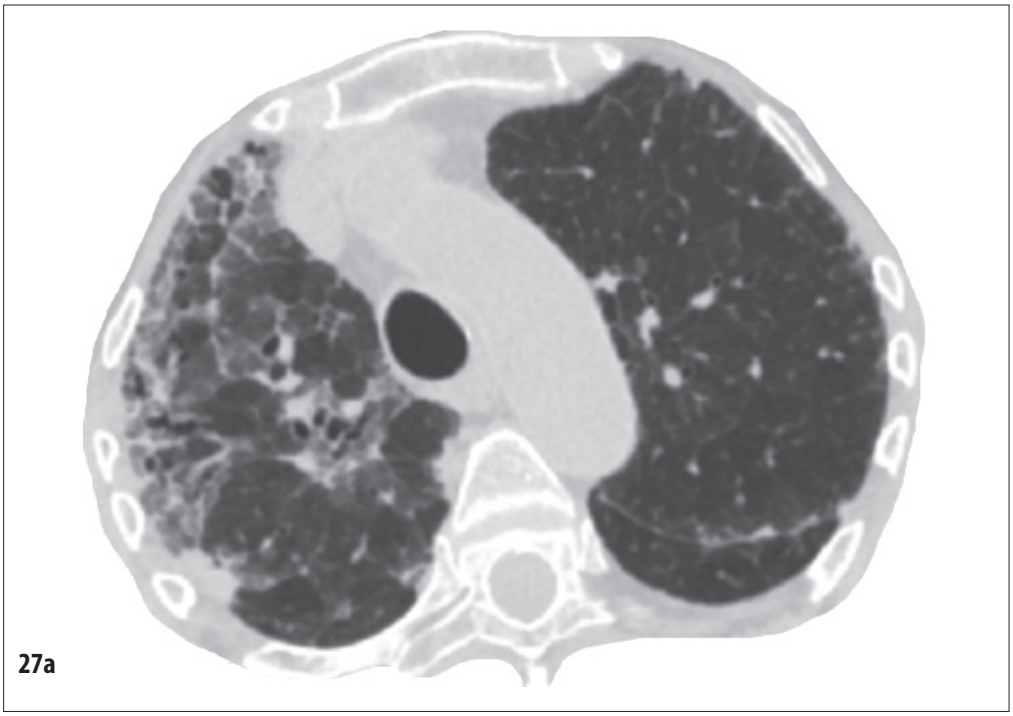

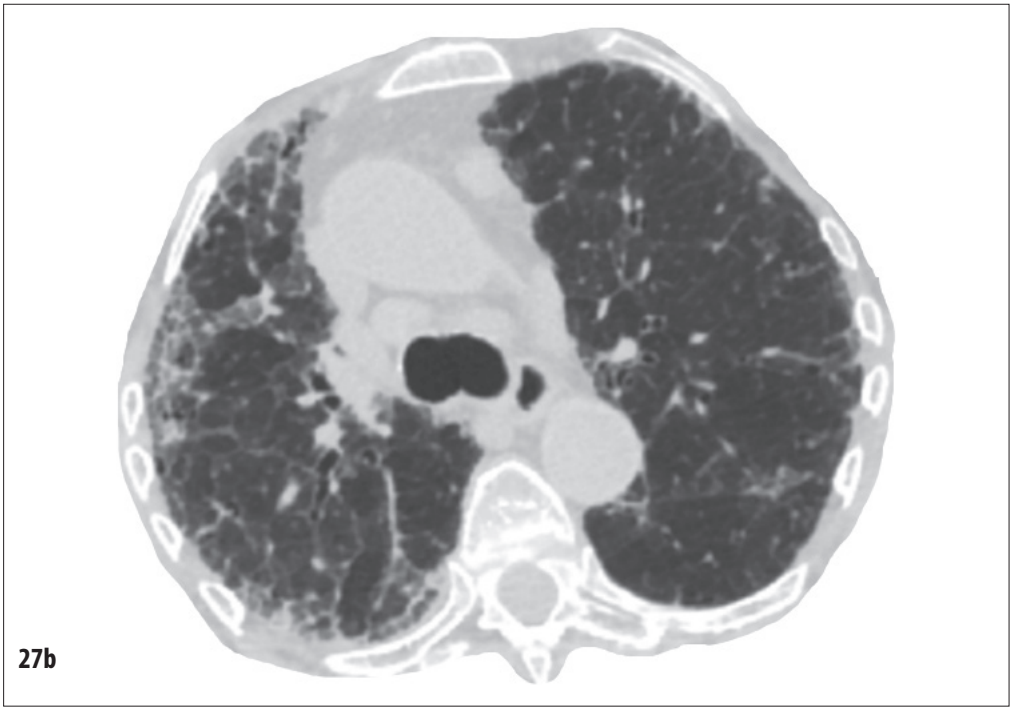

27 a, b pav. Krūtinės ląstos kompiuterinė tomograma. Plaučių langas. Idiopatinė plaučių fibrozė. a, b, c – iki paūmėjimo. Abiejuose plaučiuose atsirado matinio stiklo vaizdo zonų.

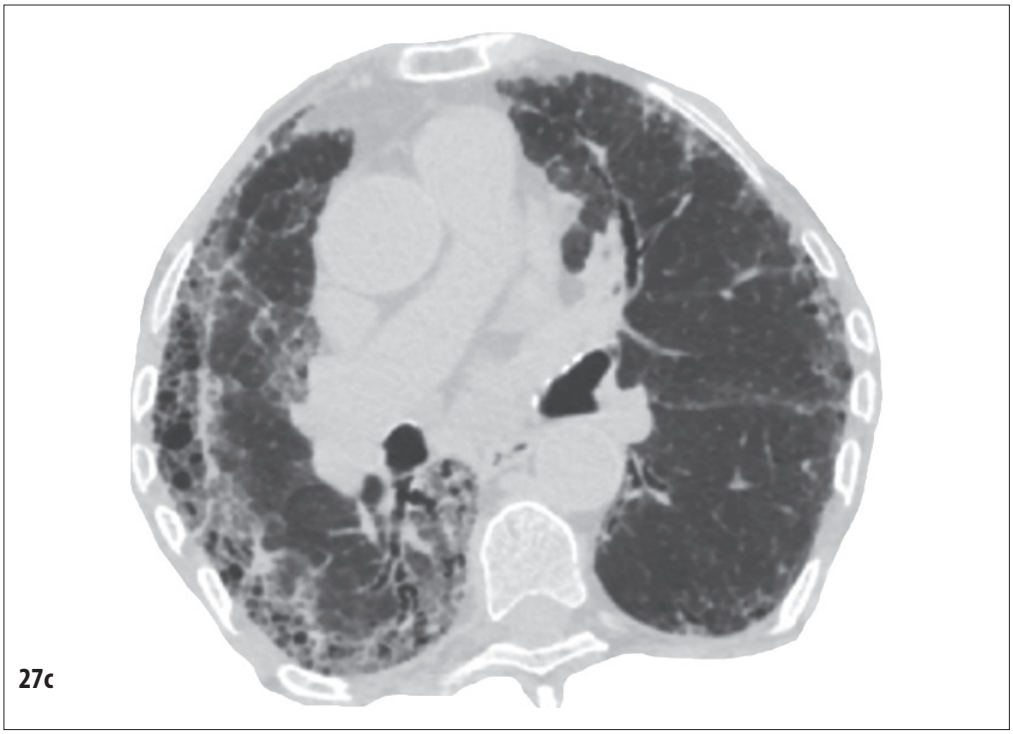

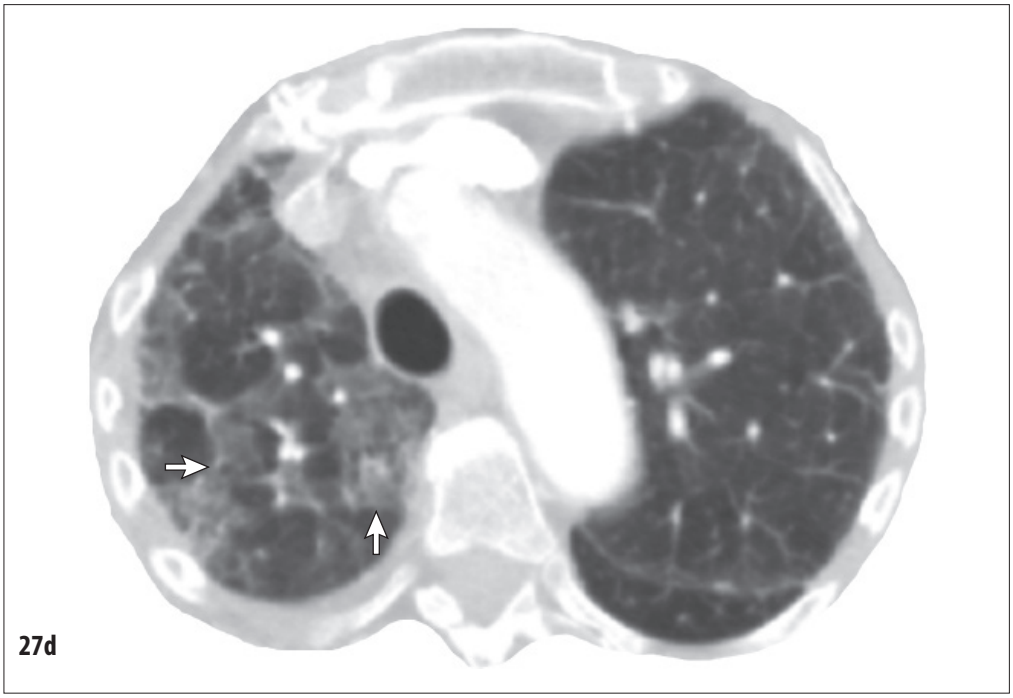

27 c, d pav. Krūtinės ląstos kompiuterinė tomograma. Plaučių langas. Idiopatinė plaučių fibrozė. a, b, c – iki paūmėjimo. d, e, f – paūmėjimas. Abiejuose plaučiuose atsirado matinio stiklo vaizdo zonų (parodyta rodyklėmis).

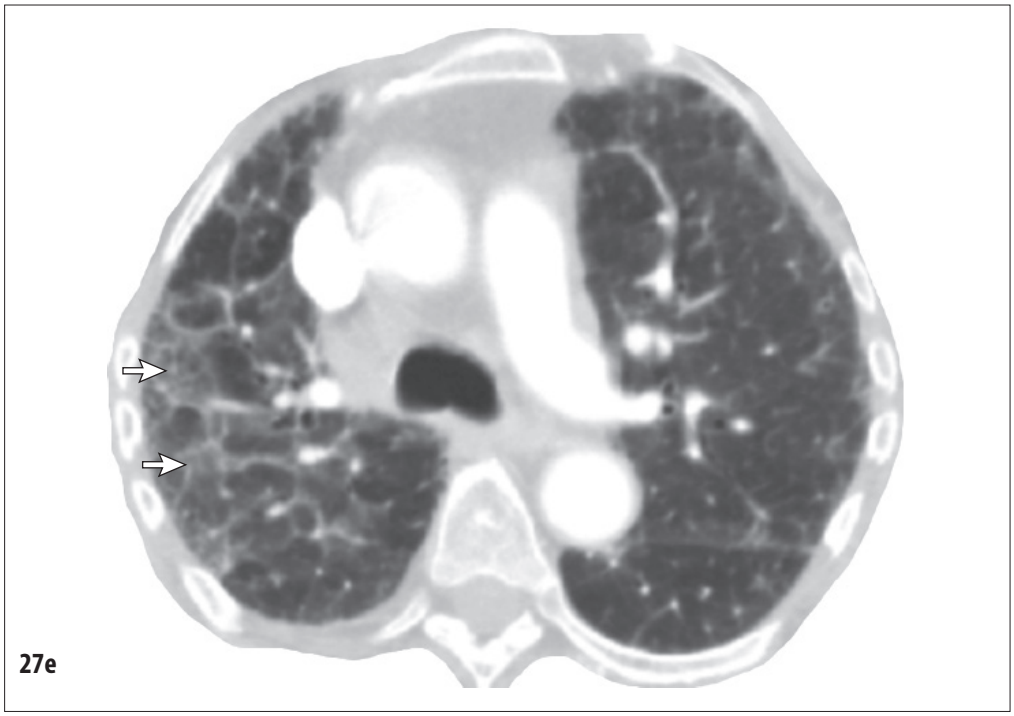

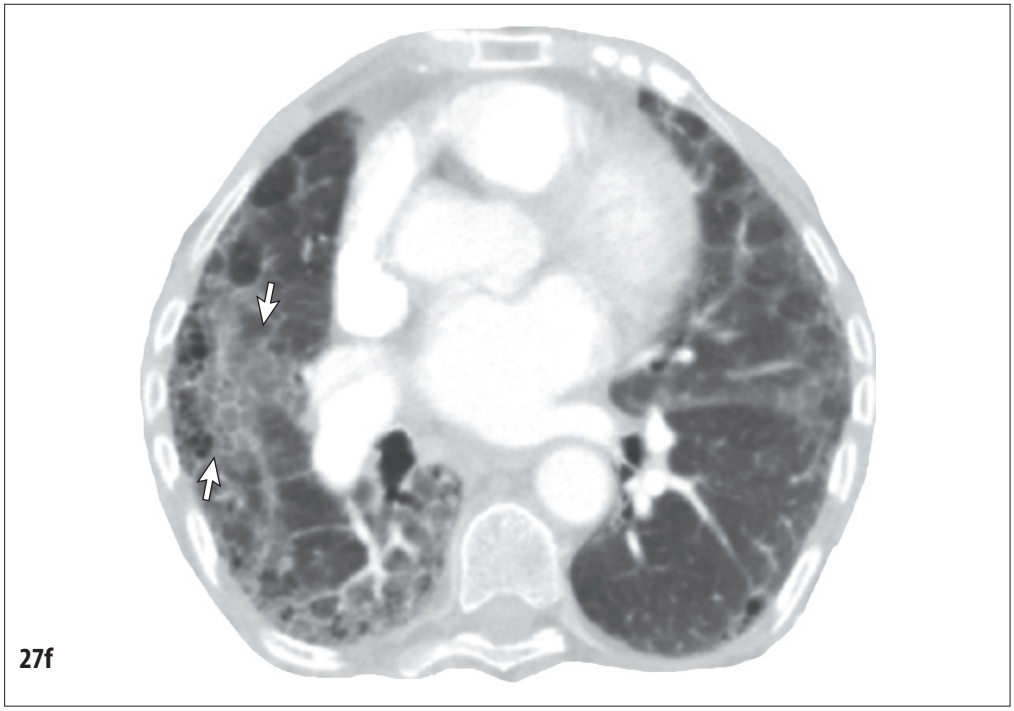

27 e, f pav. Krūtinės ląstos kompiuterinė tomograma. Plaučių langas. Idiopatinė plaučių fibrozė. d, e, f – paūmėjimas. Abiejuose plaučiuose atsirado matinio stiklo vaizdo zonų (parodyta rodyklėmis).

Ligos eiga ir prognozė. Nors IPF eiga įvairi, ja sergančių ligonių prognozė yra bloga. Geresnė ligos prognozė jaunų ligonių, taip pat tų, kurių kompiuterinėse tomogramose yra santykinai daugiau matinio stiklo vaizdo plotų, plaučių biopsinėje medžiagoje yra didesnių uždegimo sukeltų pokyčių (gausesnė infiltracija uždegimo ląstelėmis), BAL skystyje vyrauja limfocitai. Ligos prognozė yra blogesnė, kai KT vaizduose vyrauja retikuliniai ir cistiniai pokyčiai, plaučių biopsinėje medžiagoje – fibroziniai pokyčiai, BAL skystyje – neutrofilai ir eozinofilai, smarkiai sutrikusi dujų difuzija (< 35–40 proc.), yra plautinė hipertenzija, rūkymas.
Pastaraisiais metais pasiūlyta IPF prognozinių skalių, pavyzdžiui, GAP (angl. *Gender, Age, and Physiologic variables*) skalė, kuri remiasi ligonio amžiumi (vyresniems negu 60 m., o ypač 70 m. asmenims mirties rizika didesnė), lytimi (vyrams mirties rizika didesnė), plaučių funkcijų būkle, jos blogėjimo greičiu, buvusiais paūmėjimais. Visgi tos skalės taip pat tėra orientacinės – įvairų autorių duomenimis nevienareikšmės, neturi tiesioginės reikšmės gydymo sprendimams.
Negydomų IPF sergančių ligonių gyvenimo trukmės mediana yra 2–5 metai nuo diagnozės patvirtinimo. Apie 80 proc. jų miršta per 4–5 metus. Maždaug 20 proc. ligonių IPF eiga yra santykinai lėta ir jų gyvenimo trukmė gali būti gerokai ilgesnė. Dažniausia mirties priežastis yra kvėpavimo nepakankamumas.

Stebėjimas. IPF sergantis asmuo, atsižvelgiant į ligos sunkumą, skiriamus vaistus bei kitus klinikinius veiksnius, turi būti gydytojo pulmonologo stebimas ne rečiau kaip kas 3–6 mėn. Vizito metu turi būti įvertinta ligonio funkcinė būklė, priklausomai nuo ligonio būklės – plaučių funkcijų tyrimas, galimas nepalankus vaistų poveikis, infekcijos tikimybė ir kt.
Prireikus gali būti atliktas 6 min. ėjimo testas; kraujo įsotinimo deguonimi fizinio krūvio metu (atliekant 6 min. ėjimo testą) tyrimas; kardiopulmoninis fizinio krūvio tyrimas.
Ligonių, kuriems yra IPF ir plaučių emfizema, stebėjimo ypatumai. Nedidelei daliai IPF sergančių ligonių gali būti IPF ir plaučių emfizemos derinys. Dažniausiai serga vyresnio amžiaus gausiai rūkantys (rūkę) vyrai. Įprastai emfizema apima viršutines plaučių skiltis, o fibrozė – apatines (žr. 28 pav. ir 29 pav.). Tokiems ligoniams būdinga tai, kad santykinai ilgai būna normalūs (beveik normalūs) plaučių tūriai ir talpos; neproporcingai stipriai sumažėjusi dujų difuzija; hipoksemija, ypač fizinio krūvio metu; nebūdinga hiperkapnija; plautinė hipertenzija.
Ligai progresuojant, FVC ir DLCO rodiklių reikšmės mažėja palygini lėtai, todėl tiksliai neatspindi blogėjančios ligonio būklės. Tiksliausiai tokių ligonių būklės blogėjimą parodo FEV_1 rodiklio reikšmės blogėjimas. Ar šių ligonių prognozė yra skirtinga nei tų, kuriems IPF yra be plaučių emfizemos, kol kas tiksliai nežinoma.

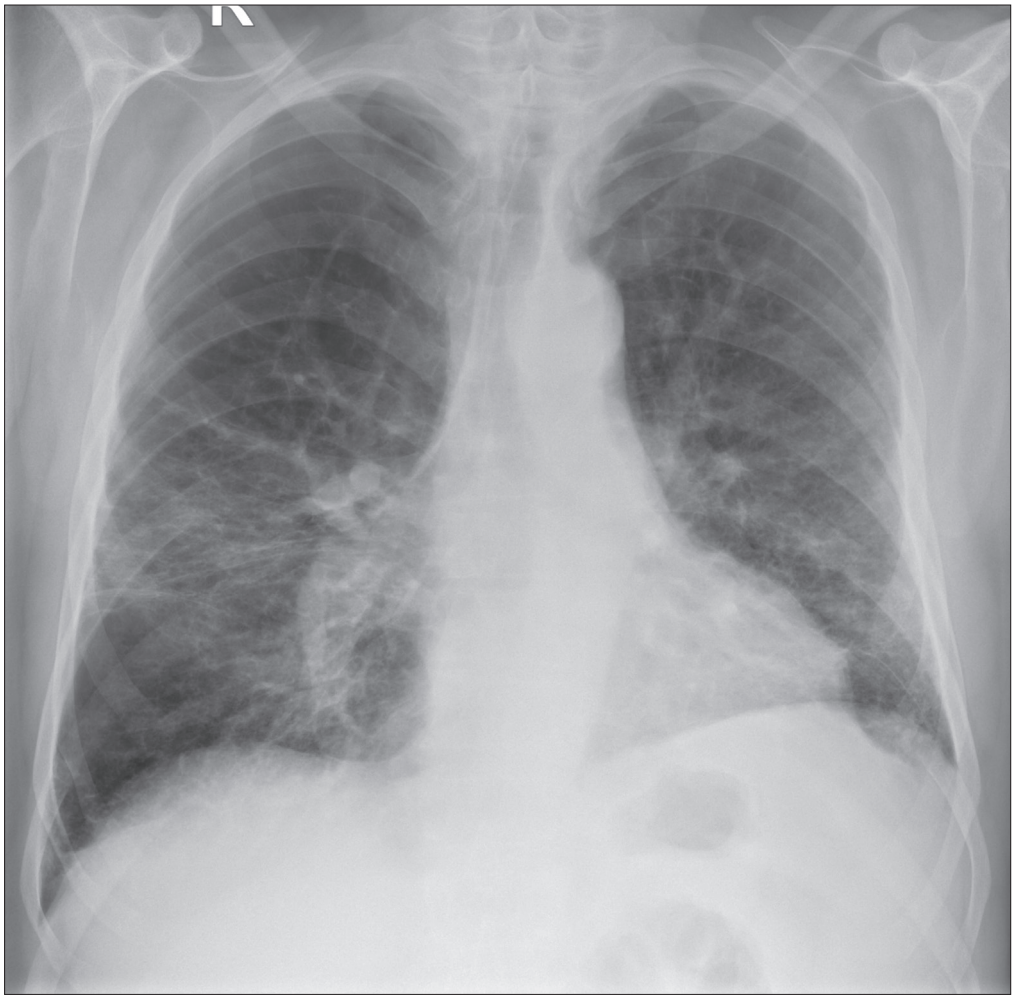

28 pav. Priekinė krūtinės ląstos rentgenograma. Idiopatinės plaučių fibrozės ir emfizemos derinys. Viršutinėse plaučių srityse padidėjęs oringumas, apatinėse – vyrauja pagausėjęs plaučių piešinys.

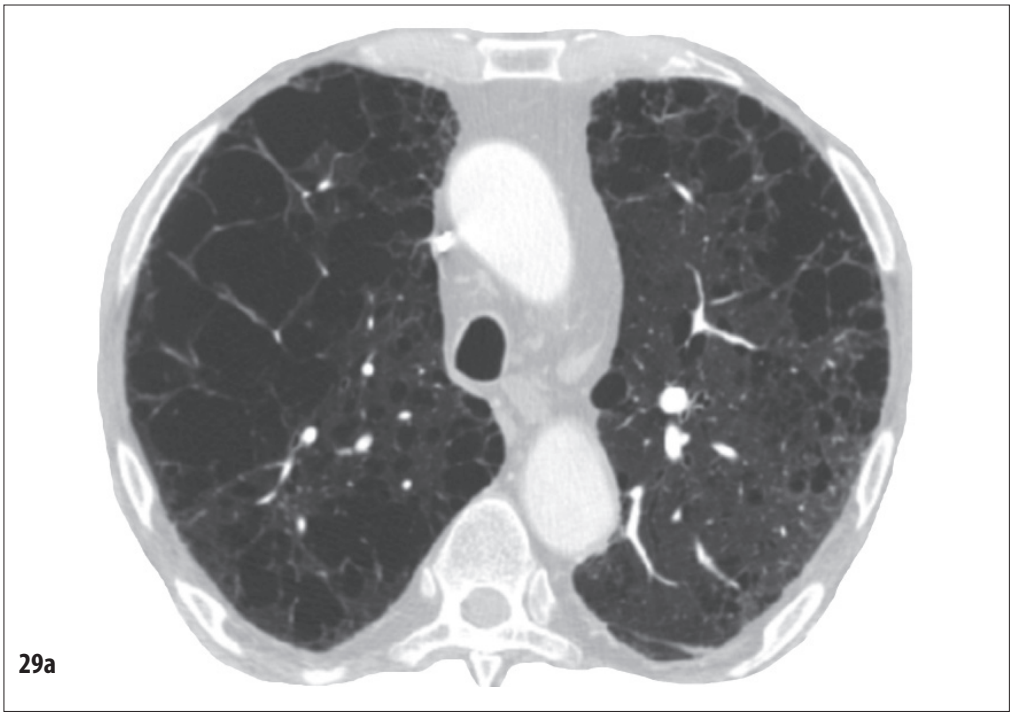

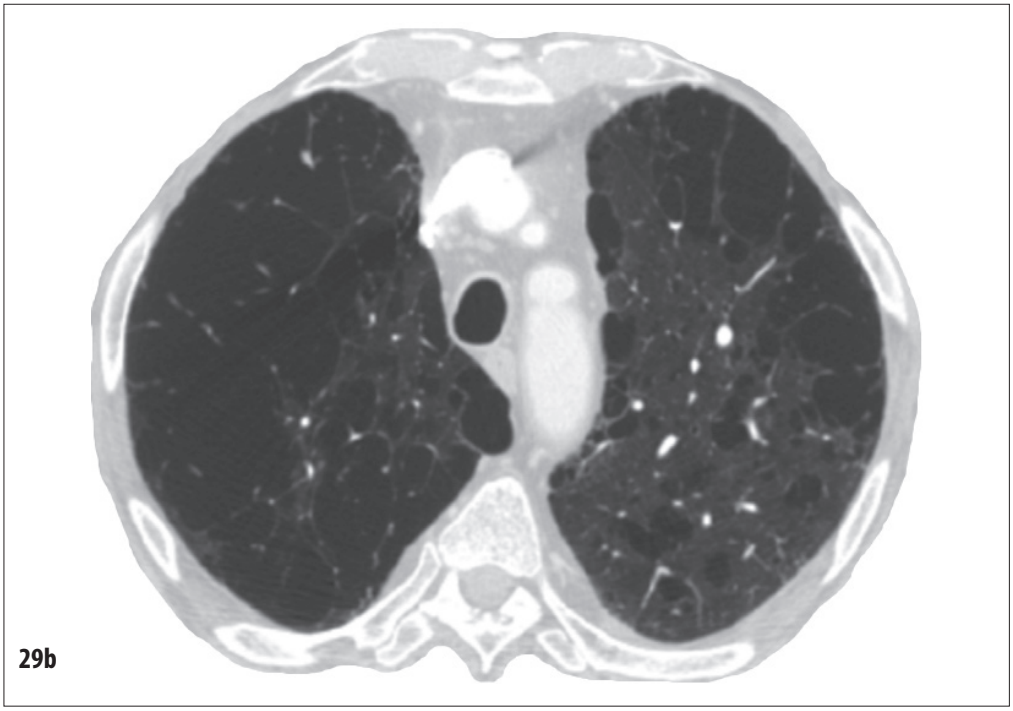

29 a, b pav. To paties ligonio krūtinės ląstos kompiuterinė tomograma. Idiopatinės plaučių fibrozės ir emfizemos derinys. Plaučių langas. Viršutinėse plaučių srityse emfizemos vaizdas, apatinėse – pneumofibrozės, korio vaizdas, tempimo bronchektazės.

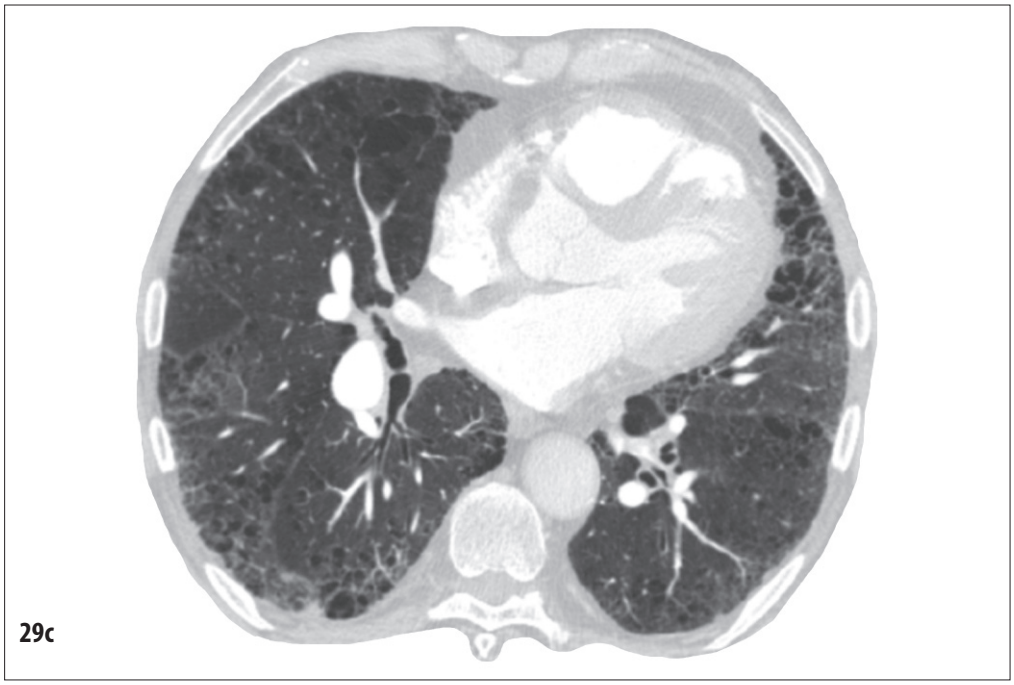

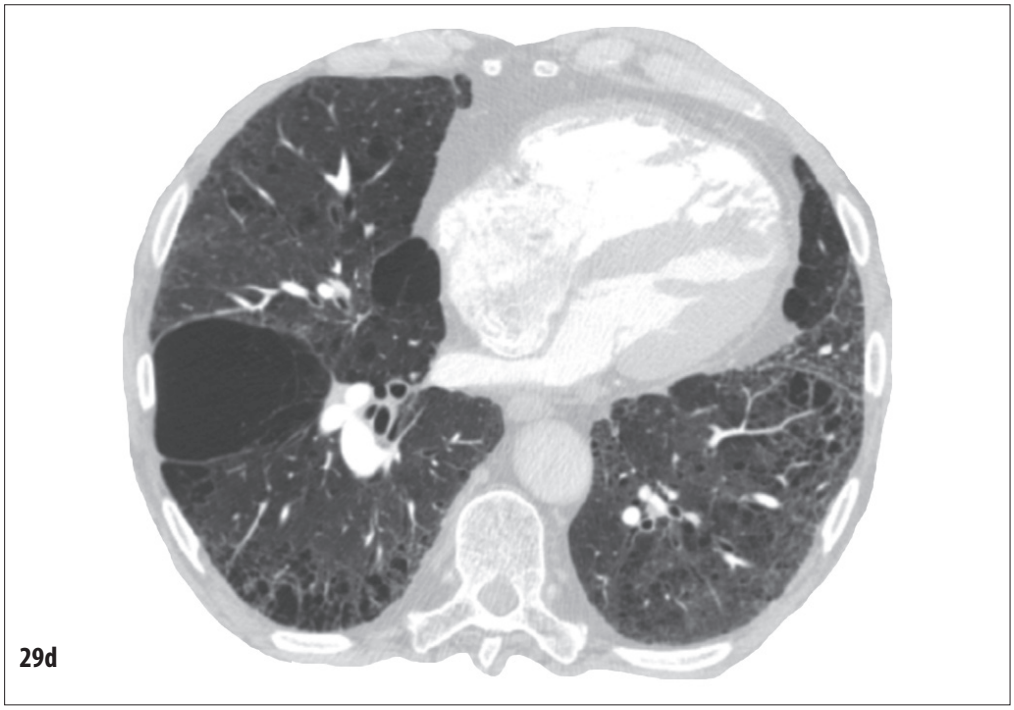

29 c, d pav. To paties ligonio krūtinės ląstos kompiuterinė tomograma. Idiopatinės plaučių fibrozės ir emfizemos derinys. Plaučių langas. Viršutinėse plaučių srityse emfizemos vaizdas, apatinėse – pneumofibrozės, korio vaizdas, tempimo bronchektazės.

Nespecifinė intersticinė pneumonija

Apibrėžimas. Nespecifinė intersticinė pneumonija (NIP) yra plaučių liga, pasireiškianti kvėpavimo nepakankamumu, įvairaus laipsnio abiejų plaučių neinfekciniu uždegimu bei fibroze.
Svarbu prisiminti, kad nespecifinė intersticinė pneumonija yra ir klinikinė sąvoka (pvz., idiopatinė NIP yra klinikinė ligos diagnozė), ir plaučių pažeidimo histologinė išraiška (nespecifine intersticine pneumonija gali pasireikšti ne tik idiopatinė NIP, bet ir kitos ligos).

Ligos paplitimas. Tikslūs sergamumo NIP rodikliai nėra žinomi. Manoma, kad idiopatinės NIP paplitimas yra 1–9 atvejai iš 100 000 gyventojų.

Rizikos veiksniai. Idiopatinės nespecifinės intersticinės pneumonijos etiologija ir tiksli patogenezė nežinoma. Žinotina, kad nespecifine intersticine pneumonija (kaip savita histologine plaučių pažeidimo forma) gali pasireikšti ir plaučių pažeidimas sergant nediferencijuota sistemine jungiamojo audinio liga, reumatoidiniu artritu, sistemine skleroze, sistemine raudonąja vilklige, dermatomiozitu ir polimiozitu, Sjogreno sindromu, egzogeniniu alerginiu alveolitu (retai), respiracine infekcija (retai).

Histologiniai pokyčiai ir patologinė fiziologija. Nespecifinei intersticinei pneumonijai būdinga nedidelio ar vidutinio laipsnio lėtinė intersticinio audinio infiltracija limfocitais ir plazminėmis ląstelėmis, santykinai nedidelė difuzinė intersticinė fibrozė. Nebūdinga plaučių korėtumas (t. y. plaučių struktūra išlieka nesuardyta) ir fibroblastų sankaupos.
Pagal vyraujantį pažeidimo tipą išskiriamos dvi histologinės nespecifinės intersticinės pneumonijos formos – ląstelinė (uždegiminė, alveolito) ir fibrozinė.
Ląstelinei NIP formai būdinga negausi ar vidutinio gausumo lėtinė intersticinio audinio infiltracija limfocitais ir plazminėmis ląstelėmis, II tipo alveolocitų hiperplazija, plaučių struktūra nesuardyta. Fibrozinei NIP formai būdinga gana homogeniška intersticinė fibrozė, negausi ar vidutinio gausumo lėtinė intersticinio audinio infiltracija limfocitais ir plazminėmis ląstelėmis, plaučių struktūra nesuardyta, nors gali būti matoma fibrozės sukelto padidėjusio oringumo sričių.

Kada įtarti nespecifinę intersticinę pneumoniją. Nespecifinę intersticinę pneumoniją reikia įtarti 40–50 metų asmeniui (nors gali susirgti jaunesni ir vyresni), kuriam

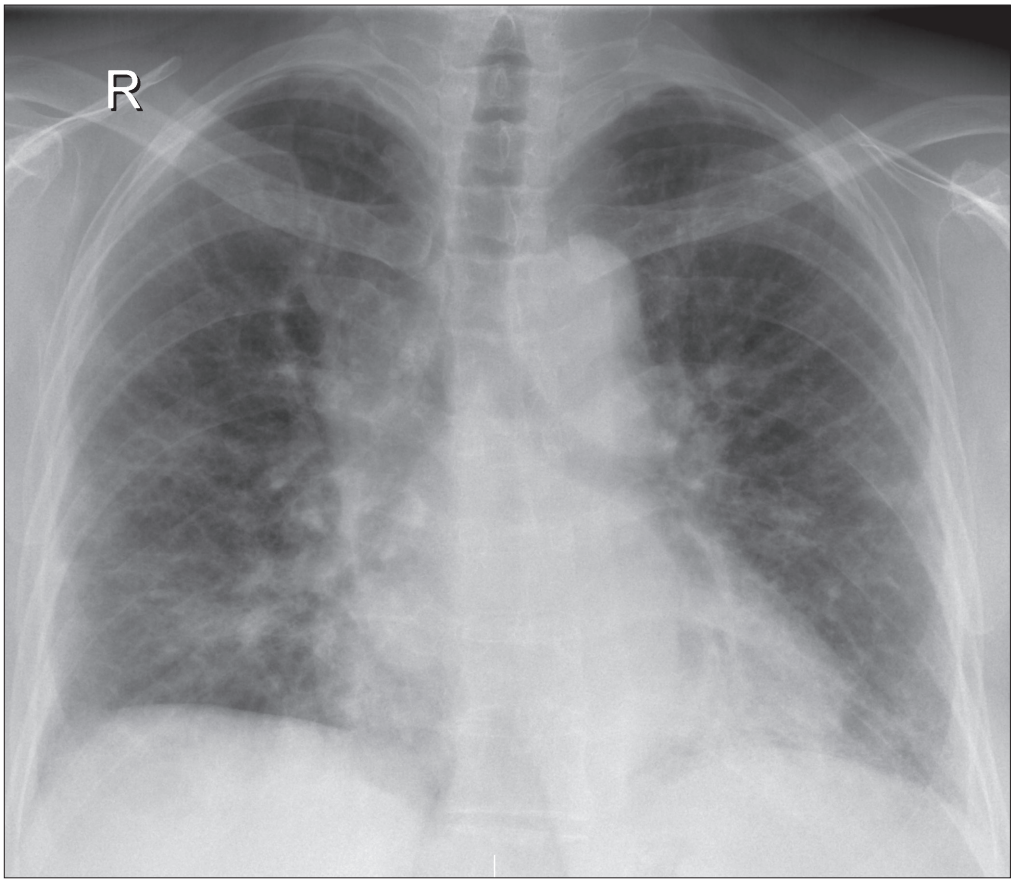

30 pav. Priekinė krūtinės ląstos rentgenograma. Nespecifinė intersticinė pneumonija. Abiejuose plaučiuose, ypač centrinėse priešakninėse srityse, pagausėjęs paryškėjęs piešinys.

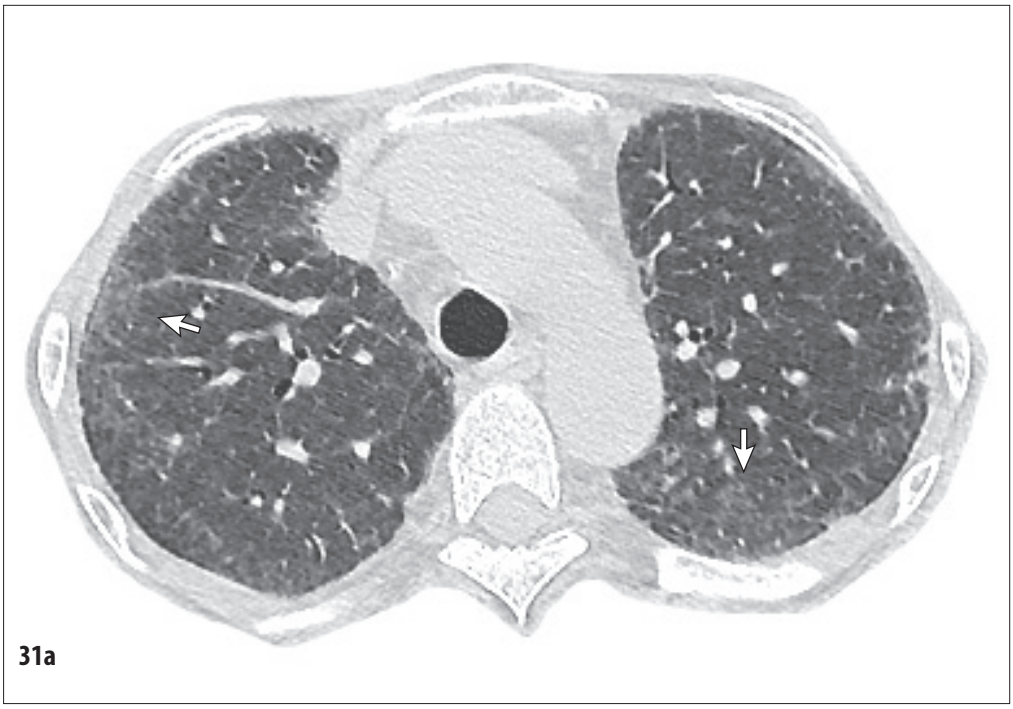

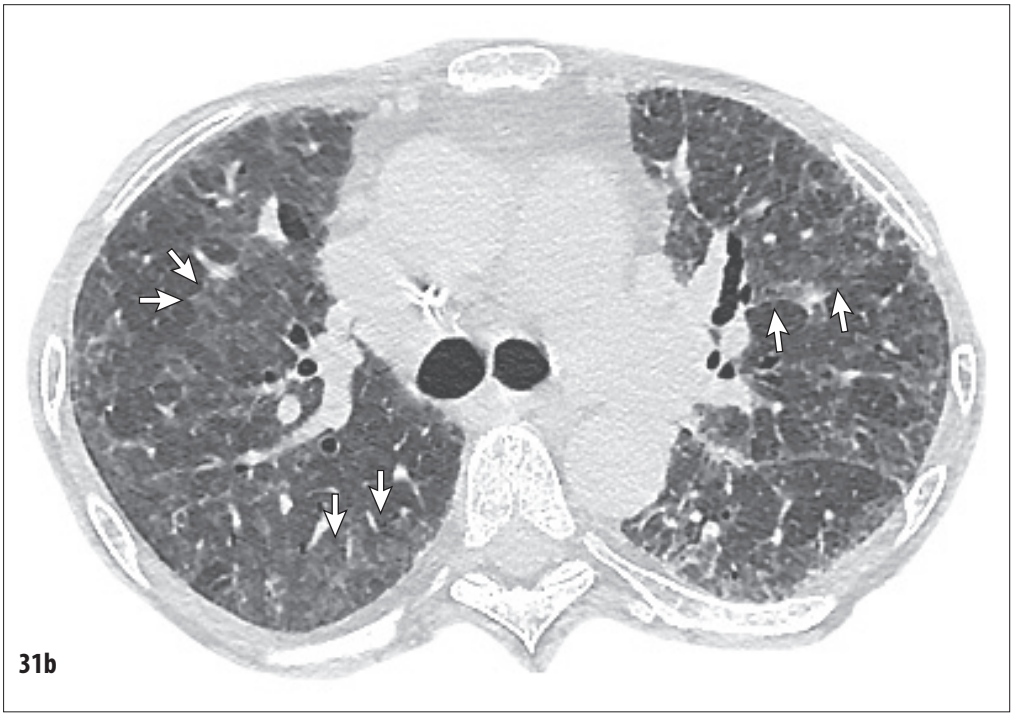

31 a, b pav. Krūtinės ląstos kompiuterinė tomograma. Plaučių langas. Nespecifinė intersticinė pneumonija. Abiejuose plaučiuose paryškėjęs sustorėjęs intersticinis piešinys. Matinio stiklo vaizdo plotai (parodyta rodyklėmis).

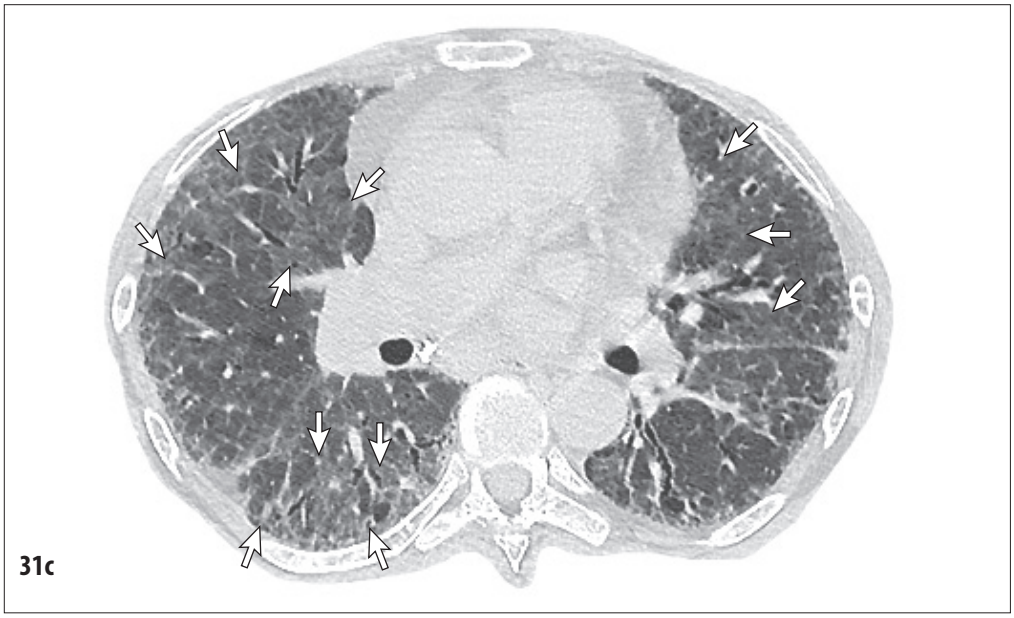

31 c pav. Krūtinės ląstos kompiuterinė tomograma. Plaučių langas. Nespecifinė intersticinė pneumonija. Abiejuose plaučiuose paryškėjęs sustorėjęs intersticinis piešinys. Matinio stiklo vaizdo plotai (parodyta rodyklėmis).

32 a pav. Kito ligonio krūtinės ląstos kompiuterinė tomograma. Plaučių langas. Nespecifinė intersticinė pneumonija. Abiejuose plaučiuose paryškėjęs sustorėjęs intersticinis piešinys. Dideli matinio stiklo vaizdo plotai (parodyta rodyklėmis).

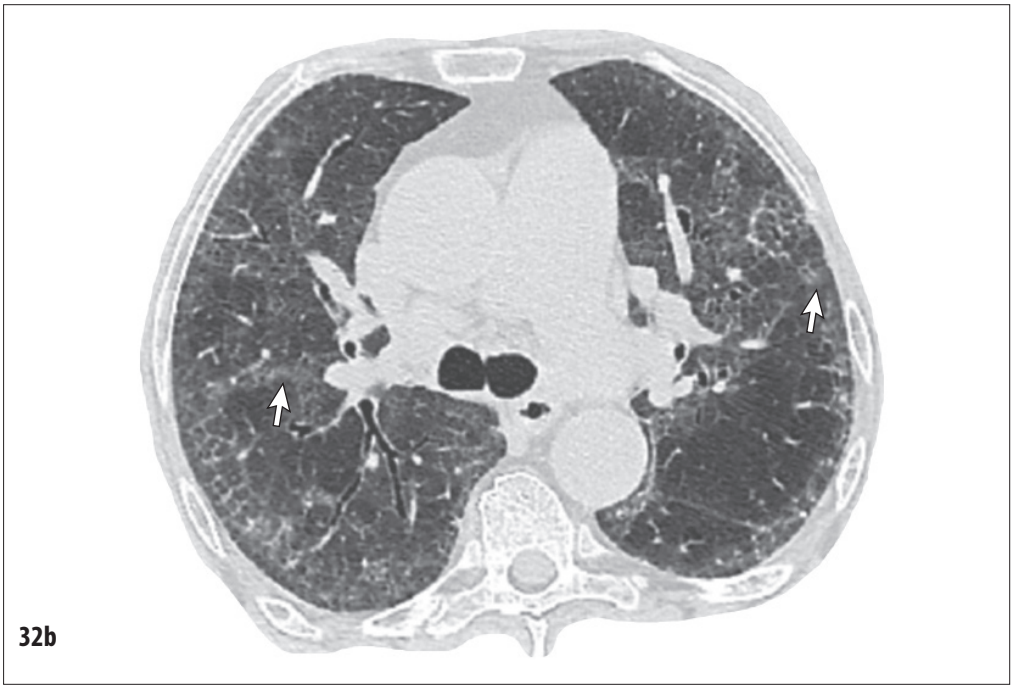

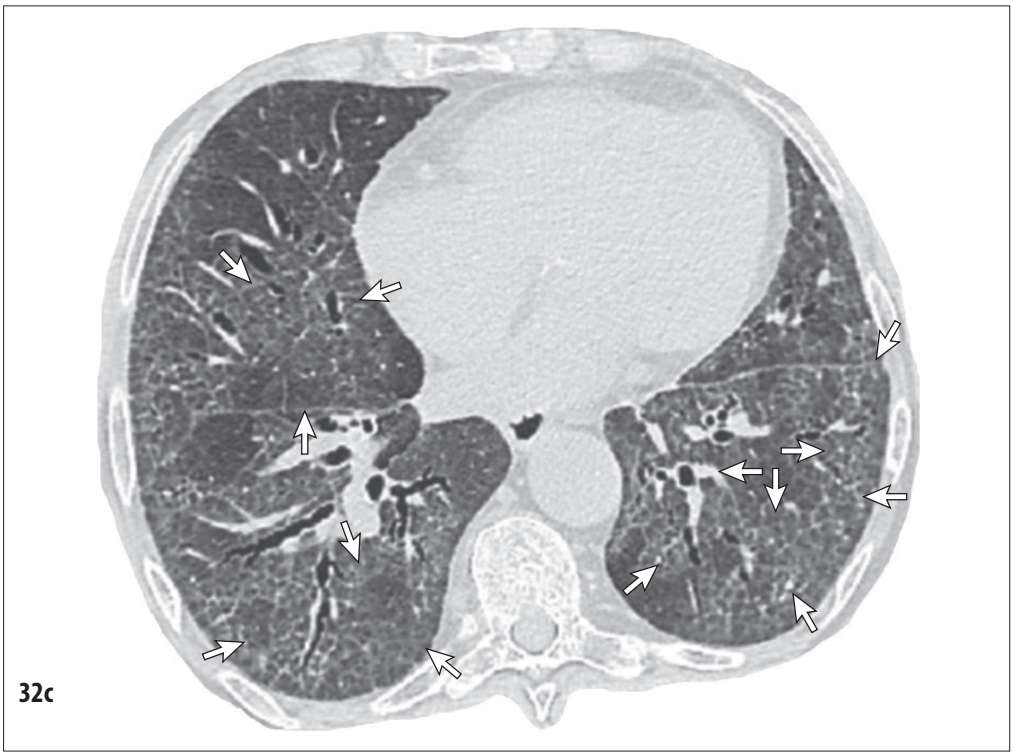

32 b, c pav. Kito ligonio krūtinės ląstos kompiuterinė tomograma. Plaučių langas. Nespecifinė intersticinė pneumonija. Abiejuose plaučiuose paryškėjęs sustorėjęs intersticinis piešinys. Didelis matinio stiklo vaizdo plotai (parodyta rodyklėmis).

palaipsniui stiprėja dusulys. Daugeliu atveju ligonis jau serga sistemine jungiamojo audinio liga.

Klinikiniai nespecifinės intersticinės pneumonijos požymiai. Kliniškai NIP pasireiškia palaipsniui (savaitėmis) progresuojančiu dusuliu, sumažėjusiu fiziniu pajėgumu, sausu kosuliu. Auskultuojant plaučius, gali būti girdima krepitacija. Sergant NIP būna restrikcinis ventiliacinės plaučių funkcijos sutrikimas, pablogėjusi dujų difuzija plaučiuose.

Radiologiniai nespecifinės intersticinės pneumonijos požymiai. Krūtinės ląstos rentgenogramose ir kompiuterinėse tomogramose matomi santykinai homogeniški matinio stiklo vaizdo plotai ir plaučių fibrozės požymiai (pagausėjęs, netaisyklingas plaučių piešinys, išryškėję retikuliniai pokyčiai) abiejuose plaučiuose, gali būti nedaug padidėję pavieniai tarpuplaučio limfmazgiai (žr. 30–32 pav.). NIP nebūdinga cistos, korio vaizdas ir tempimo bronchektazės. Periferinės (peripleurinės) plaučių sritys gali būti mažai pažeistos ar net visiškai nepažeistos (skirtingai nuo IPF, kuriai esant peripleurinės sritys pažeidžiamos anksčiausiai).

Nespecifinės intersticinės pneumonijos diagnostikos kriterijai ir diferencinė diagnostika. NIP diagnozuojama, kai be aiškios priežasties pasireiškia santykinai greitai progresuojantis kvėpavimo nepakankamumas; KT vaizduose matomas abiejų plaučių difuzinis oringumo sumažėjimas (dažniausiai matinio stiklo vaizdo intensyvumo), difuzinės homogeniškos plaučių fibrozės vaizdas be cistų (išskyrus pavienes smulkias) ir tempimo bronchektazių. Aptikus šiuos pokyčius sistemine kolagenoze sergančiam asmeniui, tolesnis plaučių tyrimas NIP diagnostikos tikslu nereikalingas. Būdingi plaučių funkcijų tyrimo ir plaučių biopsinės medžiagos radiniai (jei ligonio būklė leidžia šiuos tyrimus atlikti) yra papildomi diagnostikos kriterijai.

Idiopatinę nespecifinę intersticinę pneumoniją reikia atskirti nuo plaučių pažeidimo, atsirandančio sergant sistemine jungiamojo audinio liga, egzogeniniu alerginiu alveolitu, plaučių infekciniu uždegimu. Svarbu prisiminti, kad gana dažnai sisteminė jungiamojo liga gali pasireikšti tik po keliolikos mėnesių nuo NIP diagnozės patvirtinimo.

Jei atliekama plaučių biopsija ir tiriama biopsinė medžiaga, ląstelinę NIP formą reikia atskirti nuo limfoidinės intersticinės pneumonijos ir organizuojančios pneumonijos, o fibrozinę – nuo įprastinės intersticinės pneumonijos ir difuzinio alveolių pažeidimo esant organizacijos fazei.

Nespecifinės intersticinės pneumonijos diagnostikos kriterijai. NIP diagnozė turi būti grindžiama būdingais klinikiniais simptomais (palaipsniui stiprėjantis neaiškios kilmės dusulys) bei tipiškais KT vaizdais (difuzinė homogeniška plaučių fibrozė be cistų ir tempimo bronchektazių, matinio stiklo vaizdo plotai). Tipiškais atvejais ar tais atvejais, kai ligonio būklė sunki, plaučių biopsija neatliekama.

Jei ligonis serga sistemine kolagenoze, patvirtinama su sistemine jungiamojo audinio liga susijusi NIP. Jei NIP galima priežastis nenustatoma, diagnozuojama idiopatinė NIP. Nespecifinės intersticinės pneumonijos rekomenduojamas diagnostikos algoritmas pateikiamas 33 paveiksle.

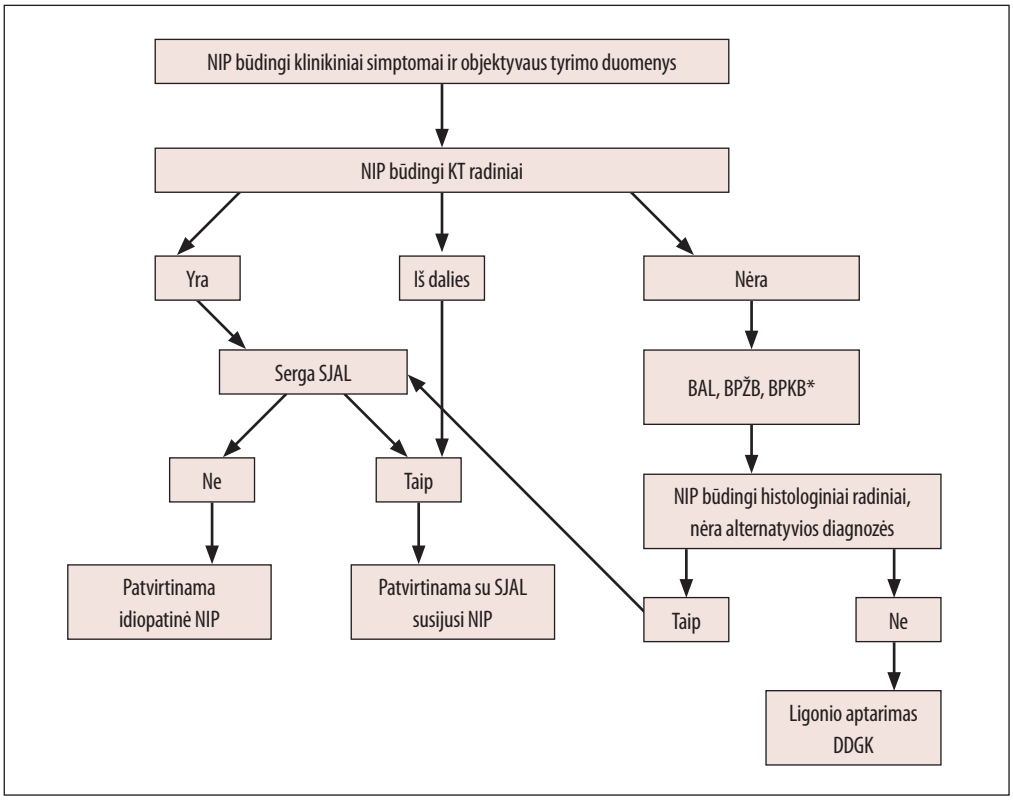

33 pav. Nespecifinės intersticinės pneumonijos diagnostikos algoritmas. BPKB – bronchoskopinė plaučių kriobiopsija. BPŽB – bronchoskopinė plaučių žnyplinė biopsija. KT – kompiuterinė tomografija. DDGK – daugiadisciplinis gydytojų konsiliumas. NIP – nespecifinė intersticinė pneumonija. SJAL – sisteminė jungiamojo audinio liga. *Pasirenkama pagal klinikinę situaciją.

Diagnozės formulavimas. Diagnozės pavyzdžiai ir ligos kodas:
Idiopatinė nespecifinė intersticinė pneumonija (J84.8). Kai NIP kilmė nežinoma.
Nespecifinė intersticinė pneumonija susijusi su reumatoidiniu artritu (J84.8). Kai NIP susijusi su SJAL (pvz., reumatoidiniu artritu ar kt.).

Ligonio būklės įvertinimas. Patvirtinus NIP diagnozę, būtina ligonį ištirti dėl galimos sisteminės jungiamojo audinio ligos (jei tai nebuvo atlikta anksčiau). Neaiškiais atvejais tyrimą dėl sisteminės kolagenozės kartoti po metų ar vėliau. Taip pat būtina įvertinti, ar ligonis serga sunkia kitų organų liga (širdies ir kraujagyslių sistemos liga, sunkus gastroezofaginis refliuksas, osteoporozė ar kt.), jei būtina – rekomenduoti tolesnių tyrimų bei kitų specialistų konsultacijų planą. Jei nebuvo atliktas, padaryti išsamų plaučių funkcijų (spirometrijos, plaučių talpų, dujų difuzijos) tyrimą. Ištirti arterinio kraujo dujas – įvertinti, ar yra lėtinis kvėpavimo nepakankamumas ir indikacijos skirti ilgalaikę deguonies terapiją.

Gydymas. Standartinio INIP gydymo nėra. Gydymas simptominis. Gali būti skiriama gliukokortikosteroidų, citostatikų. Duomenų apie indikacijas skirti gydymą, vaistų dozes, vaistų derinius, gydymo trukmę sergant NIP nepakanka. Jei ligonio būklė nesunki, jis gali būti stebimas.
Ilgalaikis gydymas. Nusprendus gydyti, dažniausiai skiriama geriamojo prednizolono arba metilprednizolono. Pradinė dozė 0,5–1,0 mg/kg prednizolono (arba kito gliukokortikosteroido ekvivalentinė dozė) skiriama 1 mėn. Paskui dozė mažinama. Vaistas vartojamas nuo kelių iki keliolikos mėnesių ar ilgiau.
Paūmėjimo gydymas. Ligai paūmėjus, sistemiškai veikiančio gliukokortikosteroido dozė didinama.

Ligos eiga ir prognozė. Nespecifinės pneumonijos prognozė įvairi, tačiau idiopatinės NIP prognozė yra blogesnė negu su sistemine jungiamojo audinio liga susijusios NIP. Kai biopsinėje medžiagoje vyrauja alveolitas, 5 metų mirštamumas sergant idiopatine NIP yra mažesnis negu 10 proc., o gyvenimo trukmės mediana – didesnė kaip 10 metų. Kai vyrauja fibrozė, 5 metų mirštamumas yra apie 10 proc., o 10 metų mirštamumas – apie 65 proc. Gyvenimo trukmės mediana – 6–8 metai.

Stebėjimas. Ligonio, sergančio NIP, stebėjimo trukmė ir periodiškumas parenkami individualiai, bet ne rečiau kaip 1 kartą per metus.

Organizuojanti pneumonija

Apibrėžimas. Organizuojanti pneumonija – tai plaučių liga, kuriai būdingas mezenchiminių proliferatų (Masono kūnelių) susidarymas alveolėse. Kai mezenchiminių proliferatų susikaupia ir bronchiolių spindžiuose, liga vadinama obliteruojančiu bronchiolitu su organizuojančia pneumonija.
Organizuojanti pneumonija (obliteruojantis bronchiolitas su organizuojančia pneumonija) gali būti nežinomos kilmės, kriptogeninė, arba žinomos kilmės, susijusi su kita liga ar patologine būkle. Pastaraisiais metais abiejų patologinių būklių atvejais vartojamas terminas *kriptogeninė organizuojanti pneumonija* arba su kita liga ar patologine būkle susijusi *organizuojanti pneumonija* (be termino *obliteruojantis bronchiolitas*).

Ligos paplitimas. Tikslus sergamumas organizuojančia pneumonija nežinomas.

Rizikos veiksniai. Organizuojanti pneumonija gali būti dėl infekcijos, sisteminės jungiamojo audinio ligos (SJAL), uždegiminių žarnų ligų, vaistų (pvz., amiodarono, bleomicino, karbamazepino) vartojimo, radiacijos, lėtinės aspiracijos, po organų transplantacijos, sergant kepenų ligomis, įvairių formų leukemija, limfoma, karcinoma, įkvėpus cheminių medžiagų (pvz., dažų aerozolio) ir kt.

Histologiniai pokyčiai ir patologinė fiziologija. Organizuojančiai pneumonijai būdinga, kad ribotoje plaučių dalyje ar keliose atskirose vietose alveolių ir (ar) bronchiolių spindžiuose randama panašios formos ir struktūros mezenchiminių proliferatų – Masono kūnelių, kuriuos sudaro lygiagrečiai išsidėstę fibroblastai ir įvairus kiekis uždegimo ląstelių, esančių miksoidinėje stromoje. Tačiau plaučio struktūra dažniausiai lieka nesuardyta. Intersticiniame plaučių audinyje gali būti nedidelio laipsnio infiltracija uždegimo ląstelėmis.
Koks patogenezinis procesas yra lemiamas – neįprasta plaučių reakcija į provokuojantį (pažeidžiantį) dirgiklį ar savita regeneracija – nežinoma. Skiriamos trys patogenezės stadijos. Pirmoji stadija – alveolių epitelio pažeidimas, kai vyksta alveolocitų nekrozė ir atsidalijimas. Pamatinė membrana būna beveik nepažeista. Uždegiminės ląstelės kaupiasi intersticiniame audinyje, aktyvinami fibroblastai. Alveolių spindžiuose kaupiasi fibrinas ir uždegimo ląstelės (daugiausia limfocitai). Antroji stadija – fibrino fragmentacija, kai pradeda formuotis mezenchiminiai proliferatai. Mažėja uždegimo ląstelių, vyksta reepitelizacija. Trečioji stadija – galutinis mezenchiminių proliferatų susiformavimas. Fibrino ir uždegimo ląstelių nebėra.

Kada įtarti organizuojančią pneumoniją. Organizuojančią pneumoniją reikėtų įtarti, kai yra ilgai nesirezorbuojantis pritemimas (-ai) plaučiuose, kai esama neatitikimo tarp santykinai lengvų klinikinių simptomų ir palyginti didelės apimties plaučių rentgeninių pokyčių. Krūtinės ląstos rentgenogramose arba KT vaizduose matomi aiškių ribų plaučių pritemimai (sutankėjimai) skirtinguose segmentuose ar skiltyse.

Klinikiniai organizuojančios pneumonijos požymiai. Klinikiniai simptomai nespecifiniai. Dažniausiai liga pasireiškia ūmiai subfebriliu karščiavimu, sausu kosuliu, nedideliu dusuliu, svorio mažėjimu. Auskultuojant plaučius, dažniausiai karkalų negirdėti, rečiau būna pavienių smulkių drėgnų karkalų. Iki 20 proc. atvejų organizuojanti pneumonija nepasireiškia jokiais klinikiniais simptomais – ji aptinkama atsitiktinai, atlikus krūtinės ląstos rentgeninį tyrimą.

Kriptogeninei organizuojančiai pneumonijai būdingas įvairaus sunkumo restrikcinis ventiliacinės plaučių funkcijos sutrikimas. Rūkaliams galimi ir bronchų obstrukcijos požymių. Kartais sutrinka ir dujų difuzija. Tačiau plaučių funkcija gali būti ir nesutrikusi.

Kraujyje dažniausiai būna nedidelė leukocitozė ir nedaug padidėjusi C reaktyviojo baltymo koncentracija. Gali būti hipoksemija.

Radiologiniai organizuojančios pneumonijos požymiai. Galimi įvairūs pokyčiai – dauginės, aiškių ribų konsolidacijos zonos ar pritemimai skirtinguose segmentuose ar skiltyse, viena konsolidacijos zona (pritemimas), dauginiai židiniai. Pritemimų dydis gali būti įvairus – nuo kelių centimetrų iki visos skilties (žr. 34 pav. ir 36 pav.).

KT vaizduose organizuojanti pneumonija gali būti matoma kaip skirtingo intensyvumo sutankėjimas – nuo matinio stiklo vaizdo iki konsolidacijos. Ligai labai būdingos orinės bronchogramos sutankėjimų viduje. Jų centre kartais matomas oringas broncho spindis (skersiniame pjūvyje), retais atvejais – atvirkštinis aureolės simptomas (matinio stiklo vaizdo sutankėjimai, kurių kontūras yra didesnio intensyvumo) (žr. 35 pav. ir 37 pav.).

Organizuojančios pneumonijos diagnostikos kriterijai ir diferencinė diagnostika. Kai įtariama kriptogeninė organizuojanti pneumonija, visuomet reikia atlikti BAL ir bronchoskopinę plaučių biopsiją. BAL skystyje būna padidėjęs limfocitų, neutrofilų ir eozinofilų kiekis. CD4/CD8 santykis dažniausiai yra kiek sumažėjęs. Atlikus bronchoskopinę plaučių biopsiją, paprastai nesunkiai gaunama pakankamai medžiagos histologiniam tyrimui, kad būtų galima patvirtinti šią ligą.

Kriptogeninę organizuojančią pneumoniją būtina atskirti nuo žinomos kilmės (t. y. kitų ligų sukeltos) organizuojančios pneumonijos. Kartais, kai yra dauginių darinių plaučiuose, kriptogeninę organizuojančią pneumoniją reikia atskirti nuo kitų intersticinių plaučių ligų – lėtinės eozinofilinės pneumonijos ar kitos ligos. Antrinės (žinomos kilmės, dažniausiai po respiracinės infekcijos) organizuojančios pneumonijos diagnozė gali būti pagrįsta būdingais kompiuterinės plaučių tomogramos pokyčiais.

Organizuojančios pneumonijos diagnostikos kriterijai. Organizuojanti pneumonija diagnozuojama remiantis tipiškais plaučių biopsinės medžiagos tyrimo duomenimis. Kriptogeninė organizuojanti pneumonija diagnozuojama neradus organizuojančios pneumonijos galimos priežasties. Organizuojančios pneumonijos rekomenduojamas diagnostikos algoritmas pateikiamas 38 paveiksle.

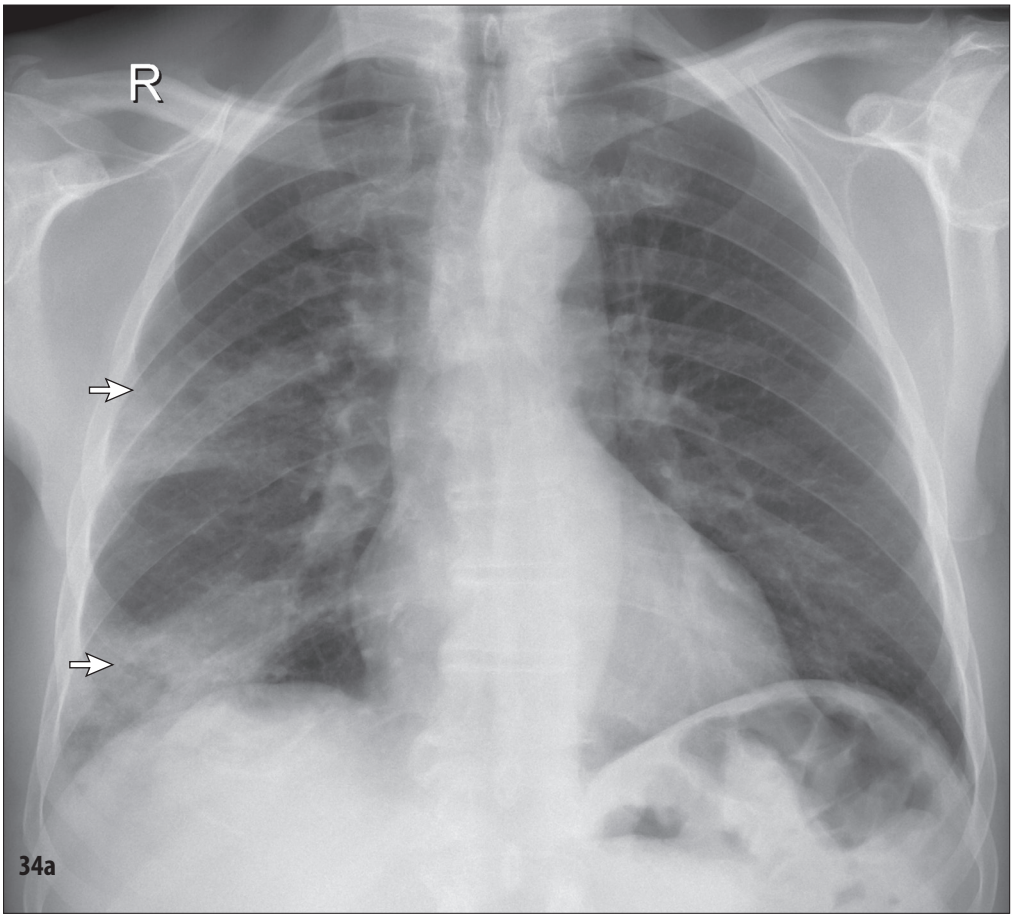

34 a pav. Priekinė (a) krūtinės ląstos rentgenograma. Organizuojanti pneumonija. Dešiniojo plaučio viršutinėje ir apatinėje skiltyse konsolidacijos zonos (parodyta rodyklėmis).

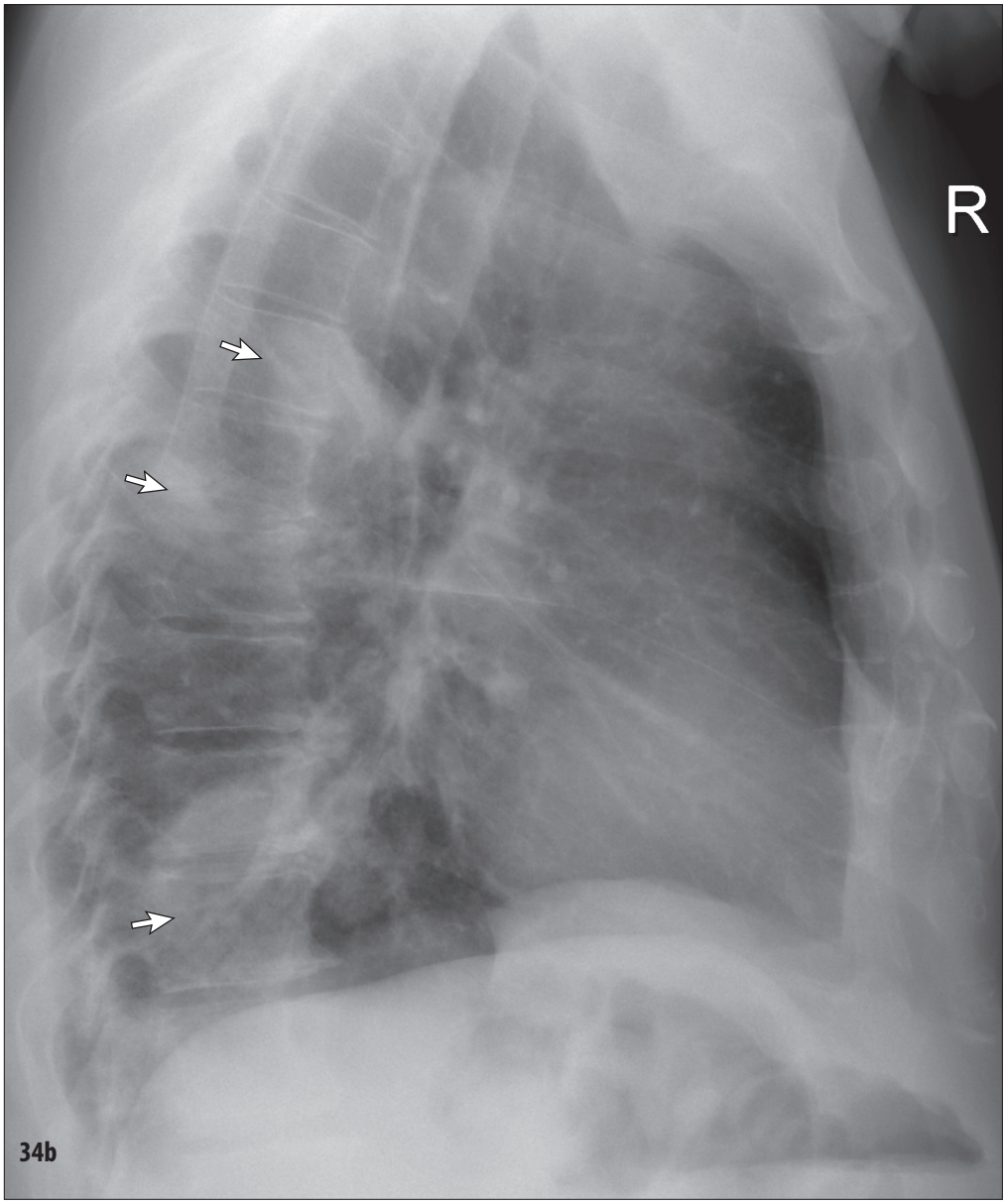

34 b pav. Dešinioji šoninė (b) krūtinės ląstos rentgenograma. Organizuojanti pneumonija. Dešiniojo plaučio viršutinėje ir apatinėje skiltyse konsolidacijos zonos (parodyta rodyklėmis).

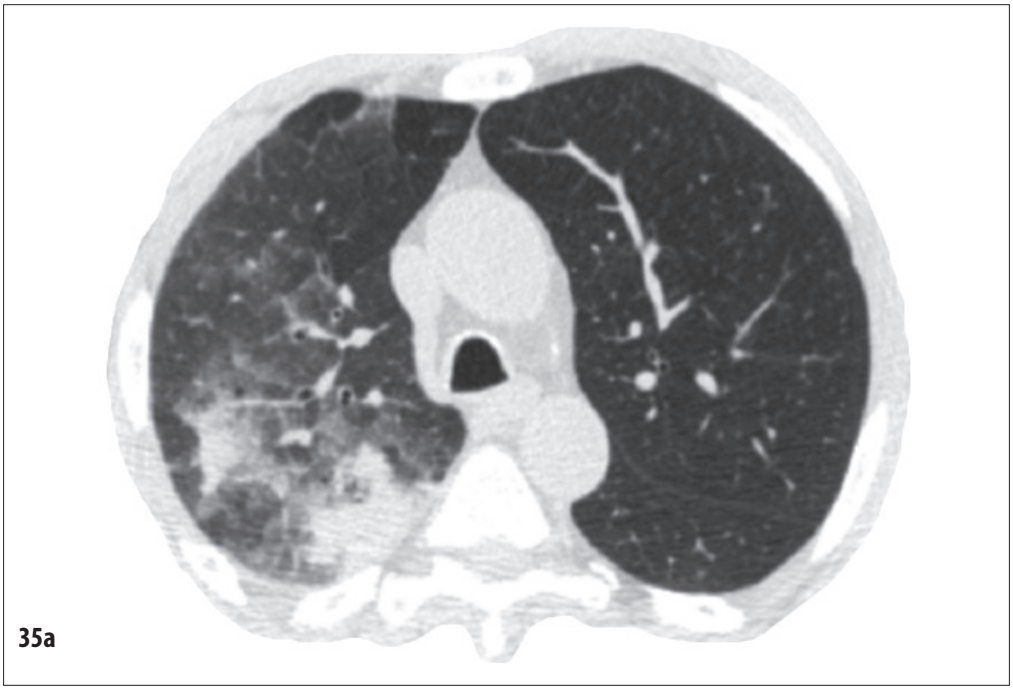

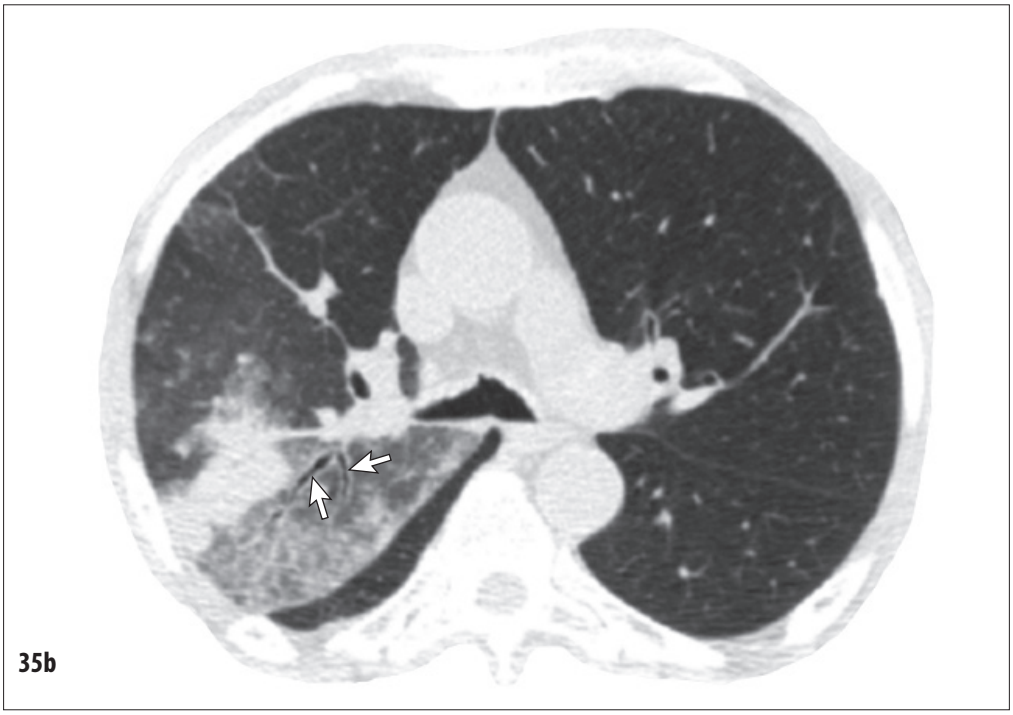

35 a, b pav. Krūtinės ląstos kompiuterinė tomograma. Plaučių langas. Organizuojanti pneumonija. Dešiniojo plaučio viršutinėje skiltyje nehomogeniškas neryškų ribų sutankėjimas (nuo matinio stiklo vaizdo iki konsolidacijos), kuriame matomi oringi nedeformuoti bronchai – orinė bronchograma (parodyta rodyklėmis).

35 c pav. Krūtinės ląstos kompiuterinė tomograma. Plaučių langas. Organizuojanti pneumonija. Dešiniojo plaučio viršutinėje skiltyje nehomogeniškas neryškų ribų sutankėjimas (nuo matinio stiklo vaizdo iki konsolidacijos), kuriame matomi oringi nedeformuoti bronchai – orinė bronchograma (parodyta rodyklėmis).

36 pav. Priekinė krūtinės ląstos rentgenograma. Organizuojanti pneumonija. Paryškėjęs plaučių piešinys. Abiejuose plaučiuose dauginiai įvairaus dydžio netaisyklingos formos židiniai. Kai kuriuose židiniuose matomi bronchų spindžiai.

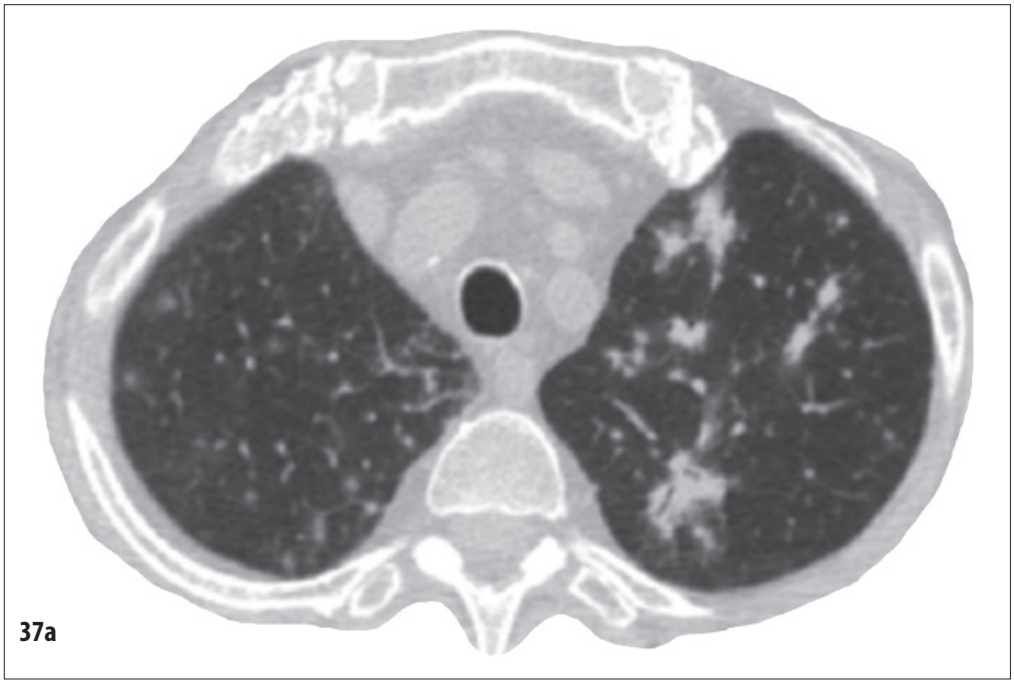

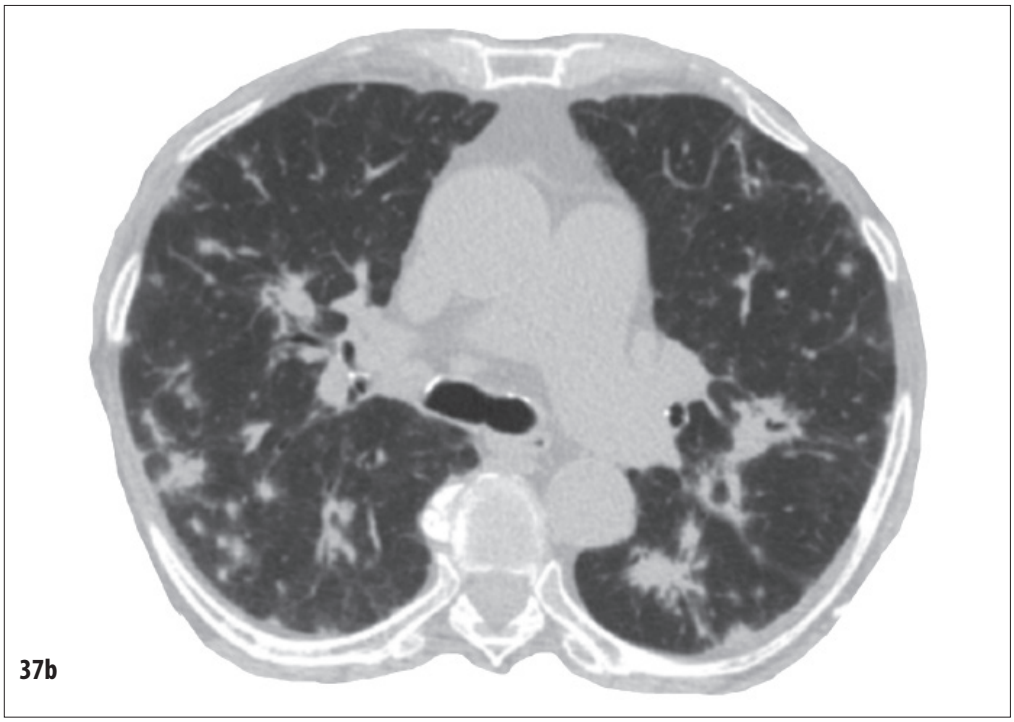

37 a, b pav. Krūtinės ląstos kompiuterinė tomograma. Plaučių langas. Organizuojanti pneumonija. Abiejuose plaučiuose dauginiai netaisyklingos formos konsolidacijos židiniai, kuriose matomi oringi nedeformuoti bronchai (parodyta rodyklėmis). Nedideli fibroziniai plaučių pokyčiai – sustorėjęs intersticinis piešinys.

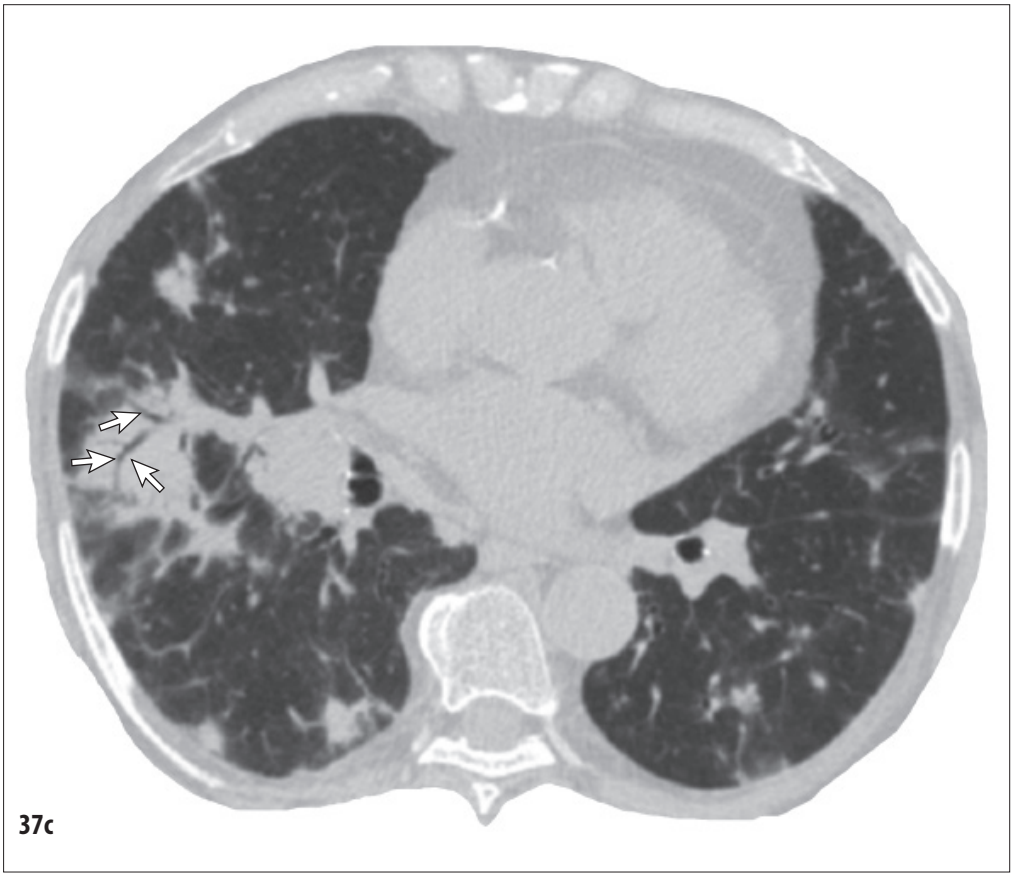

37 c pav. Krūtinės ląstos kompiuterinė tomograma. Plaučių langas. Organizuojanti pneumonija. Abiejuose plaučiuose dauginiai netaisyklingos formos konsolidacijos židiniai, kuriose matomi oringi nedeformuoti bronchai (parodyta rodyklėmis). Nedideli fibroziniai plaučių pokyčiai – sustorėjęs intersticinis piešinys.

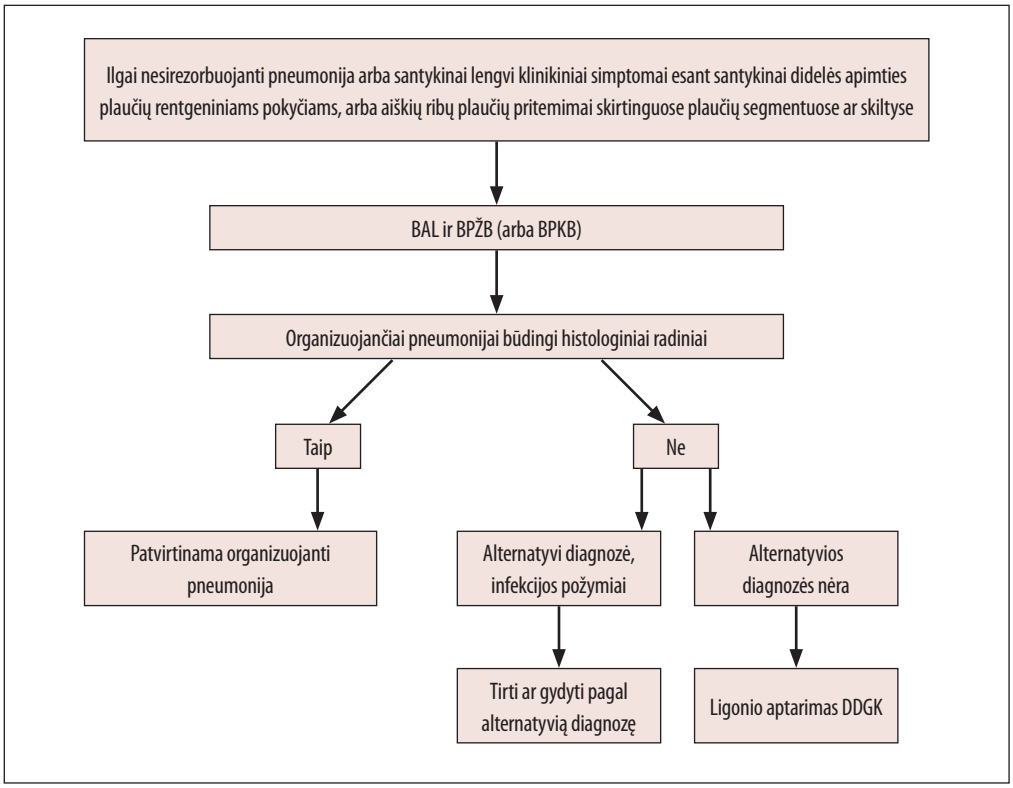

38 pav. Organizuojančios pneumonijos diagnostikos algoritmas. BAL – bronchoalveolinis lavažas. BPKB – bronchoskopinė plaučių kriobiopsija. BPŽB – bronchoskopinė plaučių žnyplinė biopsija. DDGK – daugiadisciplinis gydytojų konsiliumas.

Diagnozės formulavimas. Diagnozės pavyzdžiai ir ligos kodas:
Kriptogeninė organizuojanti pneumonija (J84.8). Kai organizuojančios pneumonijos kilmė nežinoma.
Organizuojanti pneumonija, susijusi su reumatoidiniu artritu (J84.8). Kai organizuojanti pneumonija susijusi su SJAL (pvz., reumatoidiniu artritu ar kt.).
Organizuojanti pneumonija (J84.8). Kai organizuojanti pneumonija susijusi kita liga.

Ligonio būklės įvertinimas. Patvirtinus organizuojančią pneumoniją, būtina ligonį ištirti dėl galimos SJAL (jei tai nebuvo atlikta anksčiau). Taip pat privalu įvertinti, ar yra kita galima organizuojančios pneumonijos priežastis, jei būtina – rekomenduoti tolesnių tyrimų bei kitų specialistų konsultacijų planą. Jei nebuvo atliktas, padaryti išsamų plaučių funkcijų (spirometrijos, plaučių talpų, dujų difuzijos) tyrimą. Jei yra kvėpavimo nepakankamumo požymių – ištirti arterinio kraujo dujas.

Gydymas. Gydoma gliukokortikosteroidais (prednizolonu ar metilprednizolonu), nors pokyčiai gali visiškai rezorbuotis tik per kelis mėnesius. Jei klinikinių ligos simptomų

nėra ar jie nesunkūs, radiologiniai plaučių pokyčiai nedideli, ligonio galima negydyti – pokyčiai rezorbuosis savaime.

Ilgalaikis gydymas. Vaisto dozė priklauso nuo ligos sunkumo. Pradinė paros dozė yra 0,75–1,5 mg/kg. Ji pamažu mažinama iki 20–30 mg per parą. Gydoma kelis mėnesius, kartais – ilgiau. Nors gali būti ligos recidyvų, kuriuos gali tekti vėl gydyti, tai nedidina ilgai trunkančio plaučių funkcijų sutrikimo ir mirties tikimybės. Todėl ligoniams, kuriems yra didelė gliukokortikosteroidų sukeliamo nepalankaus poveikio (taip pat ir tuberkuliozės reaktyvacijos) tikimybė, vaisto dozė ir gydymo trukmė turėtų būti kuo mažesnės.

Paūmėjimo gydymas. Ligai paūmėjus, skiriamas sistemiškai veikiantis gliukokortikosteroidas.

Ligos eiga ir prognozė. Organizuojančios pneumonijos prognozė gera. Dažniausiai liga trunka iki 3 mėnesių. Gydant gliukokortikosteroidais, o dažnai ir savaime, patologiniai pokyčiai beveik visuomet išnyksta be liekamųjų reiškinių.

Stebėjimas. Ligonio, sergančio organizuojančia pneumonija, stebėjimo trukmė ir periodiškumas parenkami individualiai.

Egzogeninis alerginis alveolitas

Apibrėžimas. Egzogeninis alerginis alveolitas (egzogeninis alveolitas, hipersensityvus pneumonitas, „fermerio plaučiai“, „sūrio gamintojo plaučiai“, „oro drėkintojo plaučiai“, „paukščių mėgėjo plaučiai“, „saunos mėgėjo plaučiai“) – ūminė, poūmė arba lėtinė uždegiminė intersticinė plaučių liga, kurią jautriems asmenims sukelia įkvėptos organinės dulkės.

Ligos paplitimas. Tikslus sergamumas egzogeniniu alerginiu alveolitu (EAA) yra nežinomas. Manoma, kad EAA serga 2–4 asmenys iš 10 000 kaimo gyventojų (1–19 proc. ūkininkų), 6–20 proc. balandžių augintojų.

Rizikos veiksniai. EAA dažniausiai serga žmonės, dirbantys žemės ūkyje, t. y. fermeriai, gyvulių ir paukščių augintojai, gyventojai, kurių namuose įrengtos oro kondicionavimo sistemos, yra buitinių drėkintuvų. Didesnę riziką susirgti šia liga taip pat turi restauratoriai, asmenys, namuose laikantys paukščių. Svarbu prisiminti, kad provokuojantis veiksnys gali būti susijęs ne tik su darbu, bet ir su pomėgiu ar poilsiu. EAA paplitimas tarp tam tikros rizikos grupės asmenų yra nuo 0,25 proc. iki 5,3 proc. EAA gali sukelti įkvėpti įvairių bakterijų (*Thermophilic actinomycetes, Saccharopolyspora*), grybų, gyvulių, paukščių, kitokių augalinių ir pramoninių baltymų, fermentų aerozoliai ar dulkės. Rečiau EAA sukelia neorganinės mineralinės medžiagos.

Histologiniai pokyčiai ir patologinė fiziologija. Sergant ūminiu EAA, alveoles ir bronchioles infiltruoja limfocitai, neutrofilai, plazminės ląstelės. Esant poūmės eigos EAA, kartu su limfocitiniu alveolitu yra nevisiškai susiformavusių granulomų. Kartais granulomos, skirtingai nuo sarkoidozės, gali būti sunkai aptinkamos. Kai EAA eiga lėtinė, gali atsirasti organizuojančiai pneumonijai, įprastinei intersticinei pneumonijai, obliteruojančiam bronchiolitui būdingų pokyčių.
Nors ligos pavadinime yra žodžiai „alerginis“ ir „hipersensityvus“, egzogeninis alerginis alveolitas nėra atopinė liga ir jis nesusijęs su eozinofilija ir imunoglobulinu E. EAA suserga tik nedaug žmonių, sąveikaujančių su antigeninių medžiagų dulkėmis, aerozoliais ar tirpalais. Per vieną kartą įkvėptą nedidelį antigeno kiekį paprastai pašalina neimuniniai gynybiniai plaučių mechanizmai. Jei antigeninių medžiagų į plaučius patenka kartotinai ar įkvepiamas didelis antigeno kiekis, plaučiuose prasideda specifinės imuninės reakcijos. Svarbiausi EAA raidos etapai yra šie: 1) antigeno įkvėpimas, 2) jautraus žmogaus sensibilizacija, 3) ūminė, lėtinė arba besimptomė ligos eiga, 4) savaiminis

pasveikimas arba ligos progresavimas. Skiriamos trys EAA patogenezės fazės: ūminė, granulomų susidarymo ir fibrozinių pokyčių. Esant ūminei ligos fazei (nuo 4 val. iki 72 val. po antigeno įkvėpimo), plaučių parenchimoje kaupiasi neutrofilai. Didėja plaučių kraujagyslių ir alveolių membranų pralaidumas. Nuo trečiosios ligos paros plaučių parenchimą ir intersticinį audinį infiltruoja CD8 (citotoksiniai supresiniai) T limfocitai. Po kelių savaičių plaučių parenchimoje daugėja CD4 (pagalbininkų induktorių) T limfocitų. Paskui formuojasi granulomos. Kai nebėra sąlyčio su antigenu, po 3–6 mėn. granulomos rezorbuojasi. Jei antigeno poveikis yra ilgalaikis, atsiranda plaučių fibrozė, cistiniai plaučių pokyčiai, gali išsivystyti plautinė hipertenzija.

Kada įtarti egzogeninį alerginį alveolitą. EAA reikėtų įtarti esant respiracinių simptomų ir plaučiuose aptikus difuzinių pokyčių, iš kurių būdingiausi – dauginiai „švelnūs“ (mažo tankio, matinio stiklo vaizdo) centrilobuliniai židiniai ir matinio stiklo vaizdo plotai (geriausiai matomi KT vaizduose), ypač asmenims, turintiems rizikos veiksnių (sąlytį su organinėmis dulkėmis ar aerozoliais).

Klinikiniai egzogeninio alerginio alveolito požymiai. Klinikinių simptomų atsiranda įkvėpus antigeno, tačiau dažniausiai – praėjus tam tikram latentiniam periodui. Ūminę ligos eigą lemia trumpalaikis santykinai didelio kiekio, o lėtinę – ilgalaikis santykinai nedidelio kiekio antigeninės medžiagos įkvėpimas. Simptomų pasireiškimas nepriklauso nuo įkvėpto antigeno rūšies. EAA gali neturėti akivaizdžių požymių, tačiau vėliau tapti lėtine.

Ūminio EAA simptomai būna panašūs į gripo – karščiavimas, galvos skausmas, sausas kosulys, prakaitavimas, sunkiais atvejais – ūminio kvėpavimo nepakankamumo reiškiniai. Nebesąveikaujant su antigenu, po kelių dienų ligos simptomai pradeda nykti.

Poūmio EAA simptomai panašūs į lėtinio bronchito – kosulys, skrepliavimas. Liga paūmėja po sąlyčio su antigenu. Ligonio būklė labai pagerėja kelias dienas nesąveikaujant su antigenu.

Lėtiniu EAA sergantys ligoniai jaučia dusulį esant fiziniam krūviui. Auskultuojant plaučius, gali būti girdima krepitacija.

Sergant ūminiu EAA, kraujyje padaugėja leukocitų ir padidėja eritrocitų nusėdimo greitis. Sergant poūmiu ar lėtiniu EAA, kraujo tyrimo duomenys dažniausiai yra normalūs. Eozinofilija nebūdinga. Imunoglobulino E koncentracija paprastai būna normali.

EAA būdingas restrikcinio arba mišraus (rečiau) pobūdžio ventiliacinės plaučių funkcijos sutrikimas, sumažėjusi dujų difuzija.

Radiologiniai egzogeninio alerginio alveolito požymiai. Krūtinės ląstos rentgenogramose dažnai patologinių plaučių pokyčių nebūna, rečiau matoma dauginių smulkių „švelnių“ (matinio stiklo intensyvumo) centrilobulinių židininių pokyčių (žr. 39 pav.). Vėlyvoms stadijoms būdinga plaučių sustandėjimo plotai, pneumofibrozė. KT vaizduose sergant ūminiu EAA dažniausiai matoma difuziškai smulkių, neaiškių ribų, centrilobulinėse antrinės plaučių skiltelės dalyse išsidėsčiusių židinių ir matinio stiklo vaizdo plotų (žr. 40 pav.). Kai EAA yra poūmis, plaučiuose atsiranda ir sustandėjimo plotų, ir retikulinių pokyčių. Sergant lėtiniu EAA, matoma fibrozinių ir cistinių plaučių parenchimos pokyčių, oro spąstams būdingų požymių, o ligai paūmėjus – matinio stiklo vaizdo plotų.

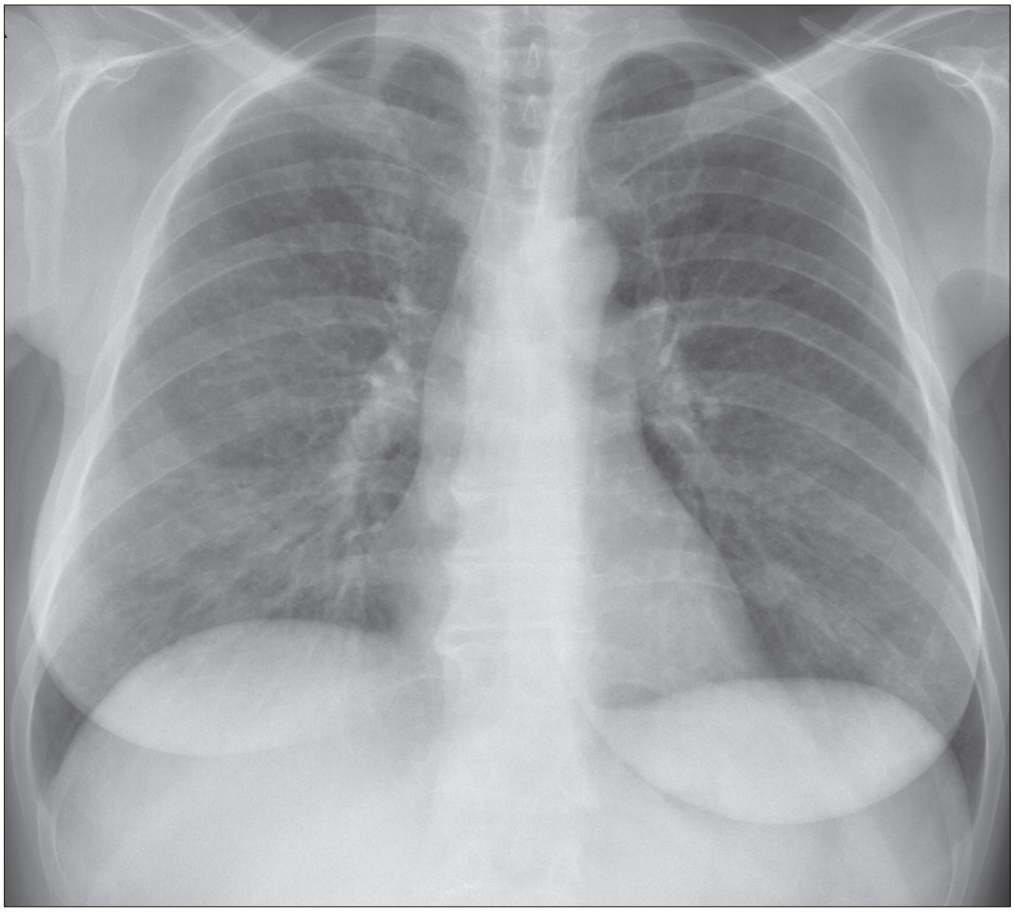

39 pav. Priekinė krūtinės ląstos rentgenograma. Poūmis egzogeninis alerginis alveolitas. Abiejuose plaučiuose dauginiai smulkūs „švelnūs“ židiniai. Abiejų plaučių vidurinėse ir apatinėse srityse matinio stiklo vaizdas.

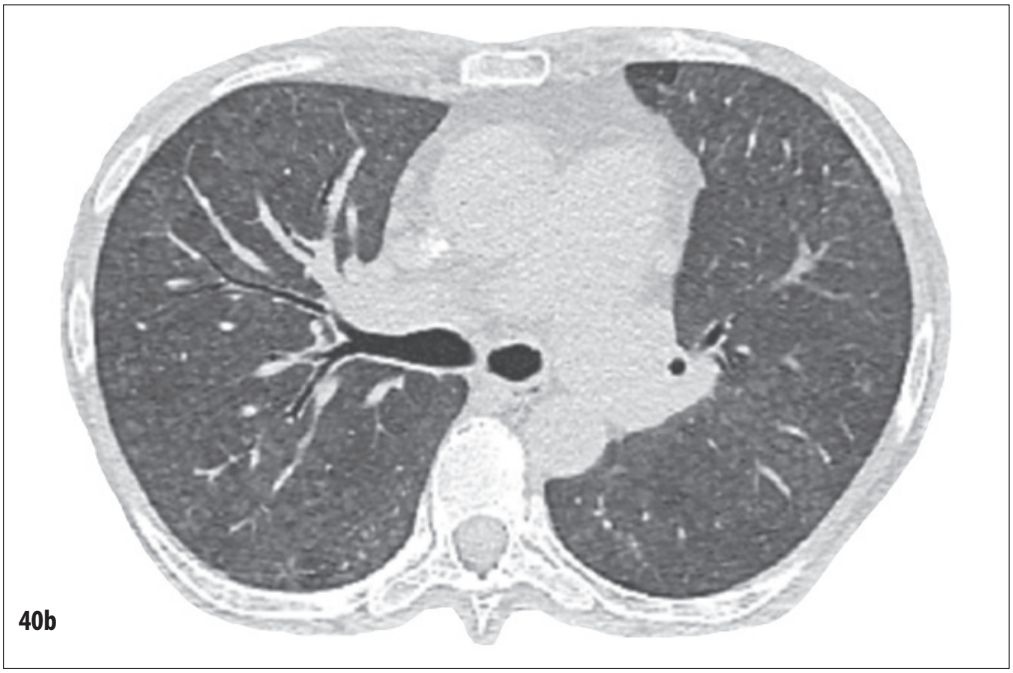

40 a, b pav. Krūtinės ląstos kompiuterinė tomograma. Plaučių langas. Poūmis egzogeninis alerginis alveolitas. Abiejuose plaučiuose difuzinis centrilobulinis matinio stiklo vaizdo plaučių tankio padidėjimas.

40 c pav. Krūtinės ląstos kompiuterinė tomograma. Plaučių langas. Poūmis egzogeninis alerginis alveolitas. Abiejuose plaučiuose difuzinis centrilobulinis matinio stiklo vaizdo plaučių tankio padidėjimas.

Egzogeninio alerginio alveolito diagnostikos kriterijai ir diferencinė diagnostika. Įtarus EAA, reikia skubiai atlikti krūtinės ląstos KT (jeigu ji nebuvo atlikta) ir fibrobronchoskopiją su bronchoalveoliniu lavažu, o esant nebūdingiems radiniams – ir bronchoskopinę plaučių biopsiją.
Bronchoskopuojant patologinių pokyčių dažniausiai nematoma. BAL skysčio ląstelių sudėtis priklauso nuo ligos trukmės. Pirmą–trečią ligos parą BAL skystyje būna padidėjęs neutrofilų kiekis. Vėliau šiame skystyje labai padidėja bendras ląstelių kiekis (citozė), atsiranda CD8 limfocitų alveolito požymių (labai padaugėja limfocitų, o CD4/CD8 santykis yra mažesnis kaip 1). Lėtinės ligos atveju limfocitų kiekis būna padidėjęs nedaug, CD4/CD8 santykis susinormina. Formuojantis fibrozei, gali šiek tiek padaugėti neutrofilų.
Sergant poūmiu EAA ir lėtinio EAA ankstyvame laikotarpyje bronchoskopinės plaučių biopsijos būdu gautoje medžiagoje aptinkama epitelioidinių granulomų be nekrozės su daugiabranduolėmis gigantinėmis ląstelėmis, limfocitų infiltratų plaučių parenchimoje.
EAA būtina atskirti nuo kitų granulominių plaučių ligų. Daugiau apie granulomas rašoma skyriuje „Intersticinių plaučių ligų samprata ir terminai“ 9 psl. bei skyriuje „Intersticinių plaučių ligų diferencinės diagnostikos principai“ 22 psl. ir 23 psl. EAA ir sarkoidozės diferencinė diagnostika pateikta skyriuje „Sarkoidozė“ 57 psl.
Egzogeninio alerginio alveolito diagnostikos kriterijai. Visuotinai priimtų EAA diagnostikos kriterijų nėra. Diagnozė grindžiama klinikinių simptomų ir tyrimų duomenų visuma. EAA diagnostikai labai svarbu išsiaiškinti sąlytį su antigenu. Tačiau ne mažiau kaip ketvirtadaliui visų šių ligonių nepavyksta rasti provokuojančio veiksnio. Todėl diagnozė turi būti pagrįsta: 1) tipiška klinikine ligos eiga, 2) būdingais KT radiniais, 3) CD8 limfocitų alveolito požymiais BAL skystyje ir (ar) 4) plaučių bioptatuose aptiktomis granulomomis be nekrozės.
EAA rekomenduojamas diagnostikos algoritmas pateikiamas 41 paveiksle.

Diagnozės formulavimas. Diagnozės pavyzdžiai ir ligos kodai:
Egzogeninis alerginis alveolitas (J67.0 – fermerio plaučiai). Kai diagnozuojama žemės ūkyje dirbančiam asmeniui.
Egzogeninis alerginis alveolitas (J67.2 – paukščių mėgėjo plaučiai). Kai provokuojantis veiksnys – kontaktas su paukščiais.
Egzogeninis alerginis alveolitas (J67.7 – kondicionieriaus ar oro drėkintuvo pažeistas plautis) Kai provokuojantis veiksnys – užterštos vandens aerozolis.
Egzogeninis alerginis alveolitas (J67.8 – alerginis pneumonitas, sukeltas kitų organinių dulkių). Kai diagnozuojama asmeniui, kuriam yra akivaizdus konkretus provokuojantis veiksnys – sūrio valymas ir plovimas.
Egzogeninis alerginis alveolitas (J67.9 – alerginis pneumonitas, sukeltas nepatikslintų organinių dulkių). Kai diagnozuojama asmeniui, kuriam konkretus provokuojantis veiksnys nėra akivaizdus.

Ligonio būklės įvertinimas. Patvirtinus EAA, padaryti išsamų plaučių funkcijų (spirometrijos, plaučių talpų, dujų difuzijos) tyrimą – jei nebuvo atliktas. Esant kvėpavimo nepakankamumo požymių – ištirti arterinio kraujo dujas.

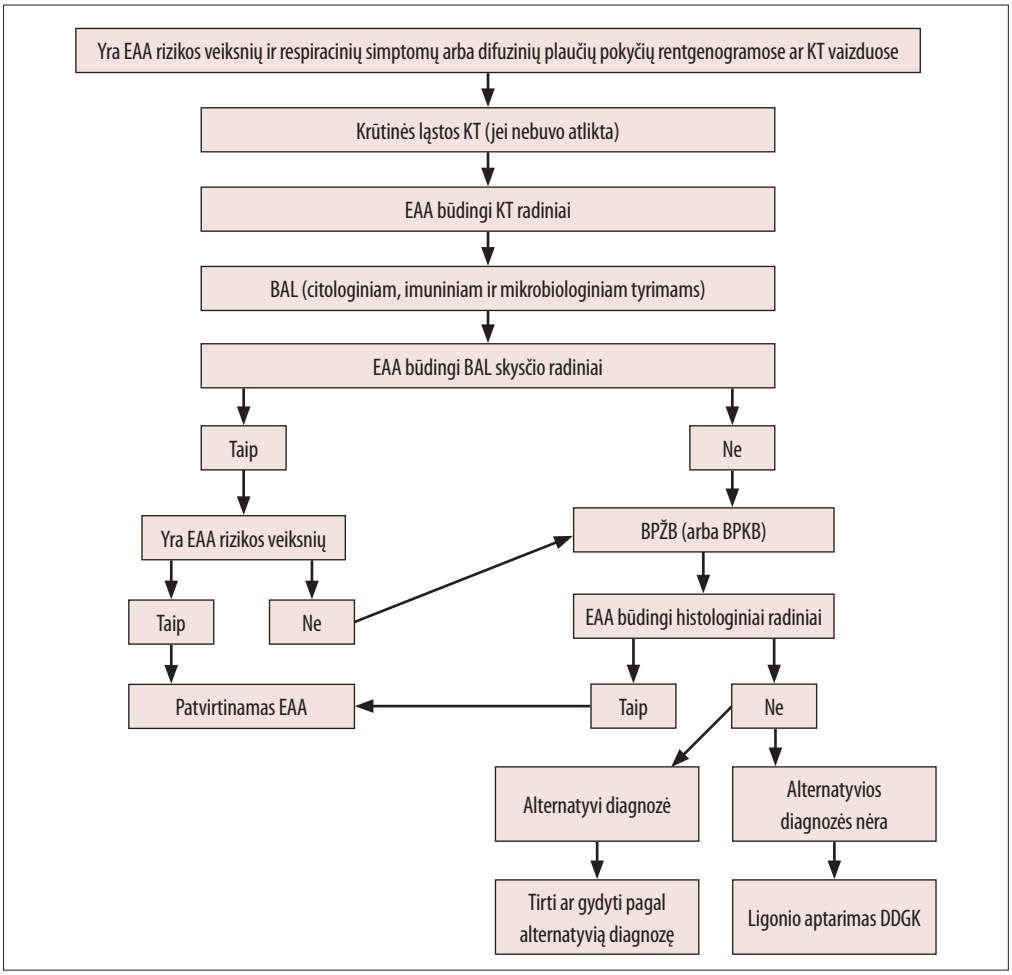

41 pav. Egzogeninio alerginio alveolito diagnostikos algoritmas. BAL – bronchoalveolinis lavažas. BPKB – bronchoskopinė plaučių kriobiopsija. BPŽB – bronchoskopinė plaučių žnyplinė biopsija. EAA – egzogeninis alerginis alveolitas. KT – kompiuterinė tomografija. DDGK – daugiadisciplinis gydytojų konsiliumas.

Gydymas. EAA gydymas nėra standartizuotas. Būtina nebesąveikauti su ligą sukėlusiu antigenu.

Ilgalaikis gydymas. Jei yra kvėpavimo nepakankamumo simptomų, skiriama prednizolono 30–60 mg per parą. Paskui prednizolono (arba metilprednizolono) dozė ir vartojimo trukmė priklauso nuo plaučių pažeidimo ir kvėpavimo funkcijos sutrikimo laipsnio.

Paūmėjimo gydymas. Ligai paūmėjus, skiriamas sistemiškai veikiantis gliukokortikosteroidas.

Ligos eiga ir prognozė. Ūminio EAA prognozė dažniausiai gera. Mirštamumas sudaro 2 proc. Trečdaliui ligonių, kuriems ligos eiga yra lėtinė, lieka įvairaus laipsnio

kvėpavimo funkcijos sutrikimų, kuriuos lemia plaučių fibrozė, emfizema arba bronchų obstrukcija. Fibrozė lemia blogesnę prognozę. Svarbu žinoti, kad EAA gali progresuoti ir paūmėti ir be pakartotinės ekspozicijos su provokuojančiu veiksniu. Vėlyvos stadijos EAA nei pagal klinikinius simptomus, nei pagal radiologinius ir net histologinius požymius gali būti neatskiriamas nuo idiopatinės plaučių fibrozės (įprastinės intersticinės pneumonijos).

Stebėjimas. Ligonio, sergančio EAA, stebėjimo trukmė ir periodiškumas parenkami individualiai, bet ne rečiau kaip vieną kartą per metus.

Eozinofilinė pneumonija

Apibrėžimas. Eozinofilinė pneumonija – tai patologinė būklė, kuriai būdinga eozinofilinė plaučių infiltracija, nepriklausanti nuo kraujo eozinofilijos.

Ligos paplitimas. Sergamumas eozinofiline pneumonija nežinomas.

Rizikos veiksniai. Eozinofilinės pneumonijos priežastys įvairios. Tai gali būti parazitų (askaridžių, toksokarų ir kt.) invazija, vartojami vaistai (pvz., penicilinas, acetilsalicilo rūgštis, sulfonamidai, metotreksatas, kromolinas, aukso druskos). Eozinofilinė pneumonija pasitaiko sergant uždegiminėmis žarnų ligomis, mielodisplazijos sindromu, esant kloninei eozinofilijai ir kt.
Jaunų žmonių ūminės eozinofilinės pneumonijos priežastimi gali būti pirmieji tabako rūkymo epizodai. Pirmą kartą surūkius tabako, gali atsirasti karščiavimas, leukocitozė ir eozinofilinė pneumonija. Vėliau pamažu išryškėja tolerancija tabako rūkymui.
Pagal etiologiją eozinofilinė pneumonija skirstoma į idiopatinę (ūminę ir lėtinę) ir žinomos kilmės (susijusią su kirmėlių invazija, dulkių inhaliacija, vaistų vartojimu, bronchine astma, sistemine jungiamojo audinio liga ir kt.). Kartais eozinofilinę pneumoniją sukelia amiodaronas, nors šiam vaistui pažeidus plaučius eozinofilijos paprastai nebūna. Vis dėlto dažniausiai eozinofilinės pneumonijos priežastis lieka neaiški.

Histologiniai pokyčiai ir patologinė fiziologija. Histologiškai ištyrus plaučius, matoma, kad alveoles ir intersticinį audinį yra infiltravę eozinofilai, alveoliniai makrofagai, limfocitai, neutrofilai. Eozinofilai esti degranuliuoti, jų granulių aptinkama ties pamatine kvėpavimo takų epitelio membrana. Sunkiai ūminei eozinofilinei pneumonijai būdinga eozinofilinė infiltracija ir difuzinis alveolių pažeidimas. Lėtinės eozinofilinės pneumonijos atveju gali būti ne tik eozinofilinė infiltracija, bet ir nedidelių fibrozės bei organizuojančios pneumonijos plotų.
Manoma, kad eozinofilų kaupimąsi plaučiuose ir jų aktyvaciją skatina CD4 T limfocitai pagalbininkai ir jų išskiriami interleukinai (IL-5 ir kt.) bei kiti chemoatraktantai. Eozinofilų kaupimosi plaučių parenchimoje ir kvėpavimo takuose bei periferinio kraujo eozinofilijos mechanizmai yra skirtingi, nebūtinai susiję tarpusavyje. Eozinofilai pažeidžia plaučių parenchimą, kvėpavimo takų epitelį, skatina bronchų reaktyvumą. Manoma, kad sergant lėtine eozinofiline pneumonija sulėtėja kraujo ir ypač – plaučiuose esančių eozinofilų apoptozė (savalaikė ląstelės žūtis).

Kada įtarti eozinofilinę pneumoniją. Eozinofilinę pneumoniją reikėtų įtarti, kai krūtinės ląstos rentgenogramose ar KT vaizduose yra plaučių pritemimas (-ai), kraujo eozinofilija ir (ar) bronchų obstrukcija (bronchinė astma), recidyvinė pneumonija bei lėta jos rezorbcija. Arba atvirkščiai – „per lengva", „per greitos" eigos pneumonija, labai „švelnūs" (matinio stiklo vaizdo) plaučių pritemimai krūtinės ląstos rentgenogramose ar KT vaizduose. Ūminę eozinofilinę pneumoniją reikėtų įtarti visiems ligoniams, kuriems pasireiškia ūminis kvėpavimo nepakankamumas ir neaiškios etiologijos diseminacija plaučiuose. Jiems nedelsiant reikia atlikti bronchoalveolinį lavažą, nes tai greitas ir palyginti saugus eozinofilinės pneumonijos diagnostikos metodas.

Klinikiniai eozinofilinės pneumonijos požymiai. Eozinofilinė pneumonija – liga, kurios klinikinė išraiška yra skirtinga. Pagal eigą eozinofilinė pneumonija skirstoma į paprastąją plaučių eozinofiliją (Leflerio (*Löffler*) sindromą), ūminę ir lėtinę.

Eozinofiline pneumonija gali sirgti įvairaus amžiaus žmonės. Lėtine eozinofiline pneumonija dažniausiai susergama penktame gyvenimo dešimtmetyje. Šios ligos klinikiniai simptomai yra nespecifiniai ir įvairaus intensyvumo. Paprastajai plaučių eozinofilijai (Leflerio sindromui) būdingi minimalūs simptomai – nestiprus kosulys, subfebrilus karščiavimas, prakaitavimas, rečiau – mialgija, krūtinės skausmas. Ūminė eozinofilinė pneumonija gali pasireikšti dvejopai. Dažniausiai ji yra santykinai nesunkios eigos (karščiavimas, kosulys), iki 1–2 sav. trukmės, be kvėpavimo nepakankamumo. Labai retai ligos eiga būna ūminė sunki, kai vyrauja ūminio kvėpavimo nepakankamumo ir šoko simptomai. Manoma, kad ligos sunkumą lemia tai, kad plaučių parenchimą gausiai infiltruoja uždegimo ląstelės, ypač neutrofilai. Sergant lėtine eozinofiline pneumonija, dažniausiai vargina kosulys, maždaug dviem trečdaliams asmenų būna karščiavimas, skrepliavimas, dusulys, prakaitavimas, mažėjantis kūno svoris. Krūtinės skausmas nebūdingas. Ligos simptomai paprastai trunka ilgiau kaip kelias savaites. Auskultuojant plaučius, galima girdėti smulkių drėgnų karkalų, o sergant lėtine eozinofiline pneumonija – ir sausų įvairaus tembro karkalų. Kartais karkalų negirdėti. Nors apie 50 proc. asmenų, susirgusių lėtine eozinofiline pneumonija, serga bronchine astma, daugumai jų atopijos požymių nebūna.

Kraujyje dažnai yra padidėjęs leukocitų ir eozinofilų kiekis. Eozinofilija diagnozuojama tuomet, kai absoliutus eozinofilų kiekis kraujyje yra didesnis kaip 250–500 eozinofilų viename µl, hipereozinofilija – kai eozinofilų daugiau kaip 1500 viename µl. Ne visais ūminės ir lėtinės eozinofilinės pneumonijos atvejais eozinofilų kiekis kraujyje yra padidėjęs. Eozinofilija būdinga apie 85 proc. sergančių lėtine eozinofiline pneumonija asmenų ir mažiau kaip 50 proc. – ūmine. Taip pat dažnai būna padidėjusi bendrojo IgE koncentracija kraujyje, nedaug padidėja C reaktyviojo baltymo koncentracija.

Sergant eozinofiline pneumonija, neretai būna obstrukcinis ventiliacinės plaučių funkcijos sutrikimas. Esant lėtinei eozinofilinei pneumonijai, sutrikimas gali būti ir restrikcinio pobūdžio. Gali būti sumažėjusi dujų difuzija plaučiuose.

Radiologiniai eozinofilinės pneumonijos požymiai. Paprastajai plaučių eozinofilijai būdinga vienas ar keli neintensyvūs trumpalaikiai, migruojantys, savaime išnykstantys pritemimai ar paryškėjęs plaučių piešinys krūtinės ląstos rentgenogramose (žr. 42 pav. ir 44 pav.). Retais atvejais būna nedaug skysčio pleuros ertmėse. KT vaizduose matomas vienas ar keli „švelnūs" (mažo tankio, matinio stiklo vaizdo) plaučių sutankėjimai,

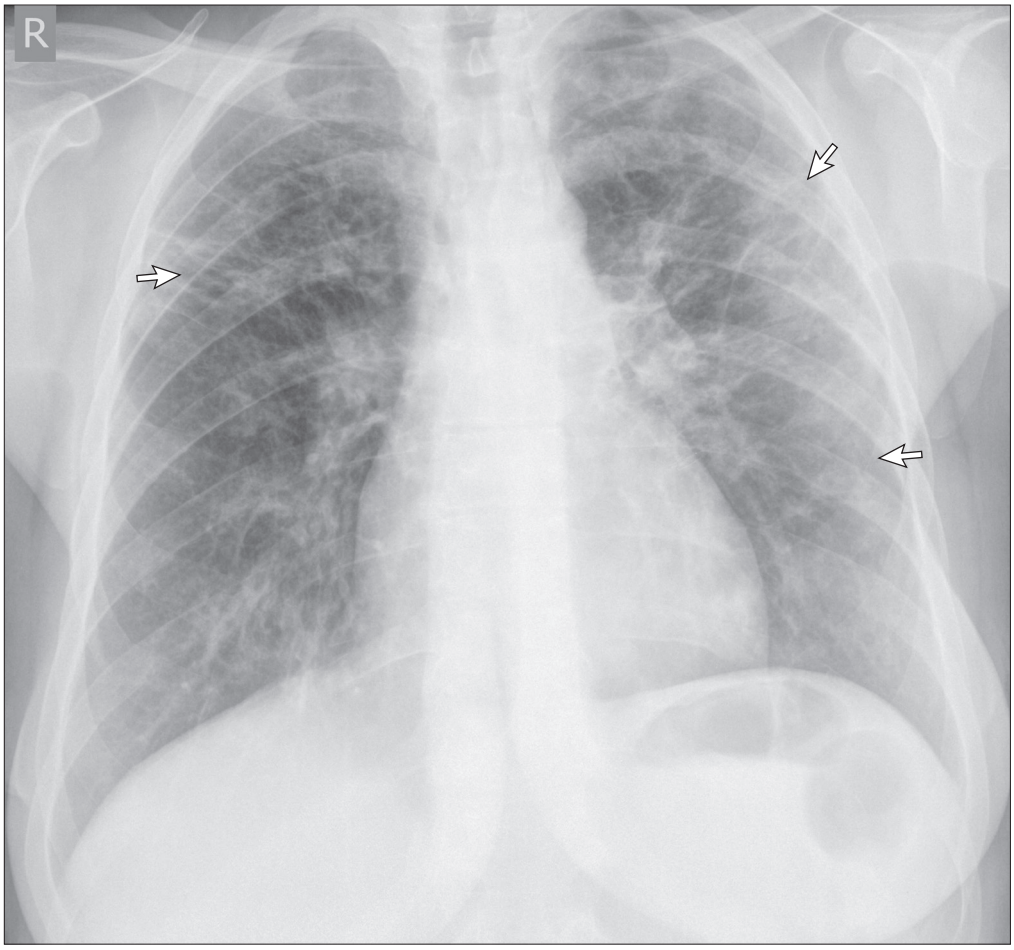

42 pav. Priekinė krūtinės ląstos rentgenograma. Lėtinė eozinofilinė pneumonija. Plaučių piešinys paryškėjęs, deformavęsis. Dešiniojo plaučio viršutinėje skiltyje ir kairiojo plaučio abiejų skilčių subpleurinėse srityse padidėjusio tankio neaiškių ribų pritemimai (parodyta rodyklėmis).

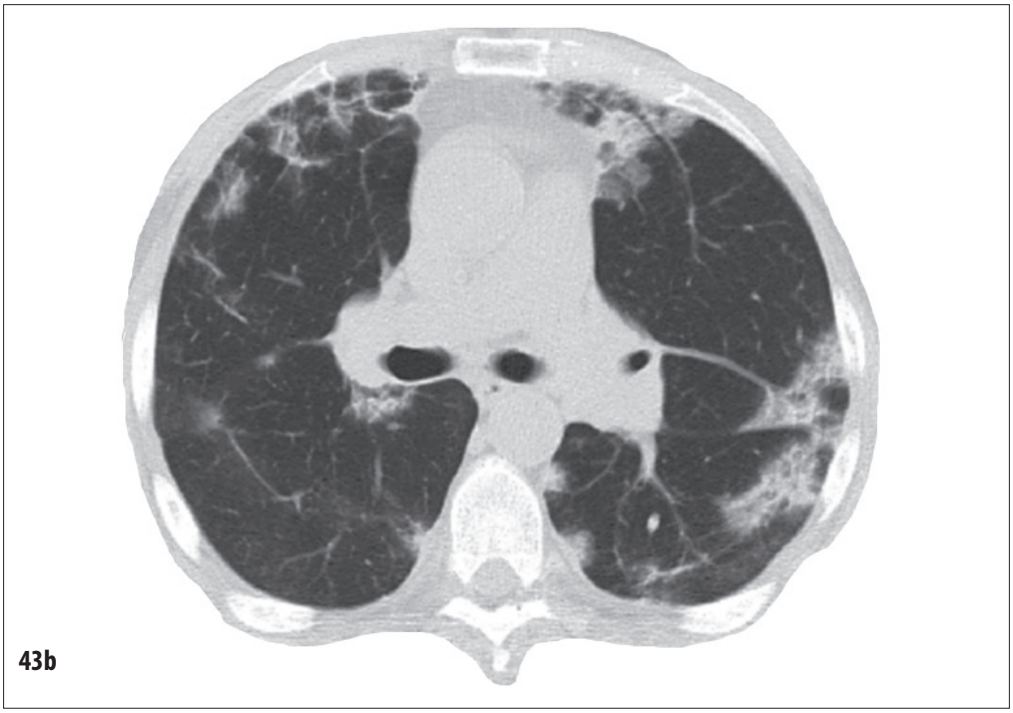

43 a, b pav. Krūtinės ląstos kompiuterinė tomograma. Plaučių langas. Lėtinė eozinofilinė pneumonija. Intensyvūs sutankėjimai abiejų plaučių periferinėse, subpleurinėse srityse.

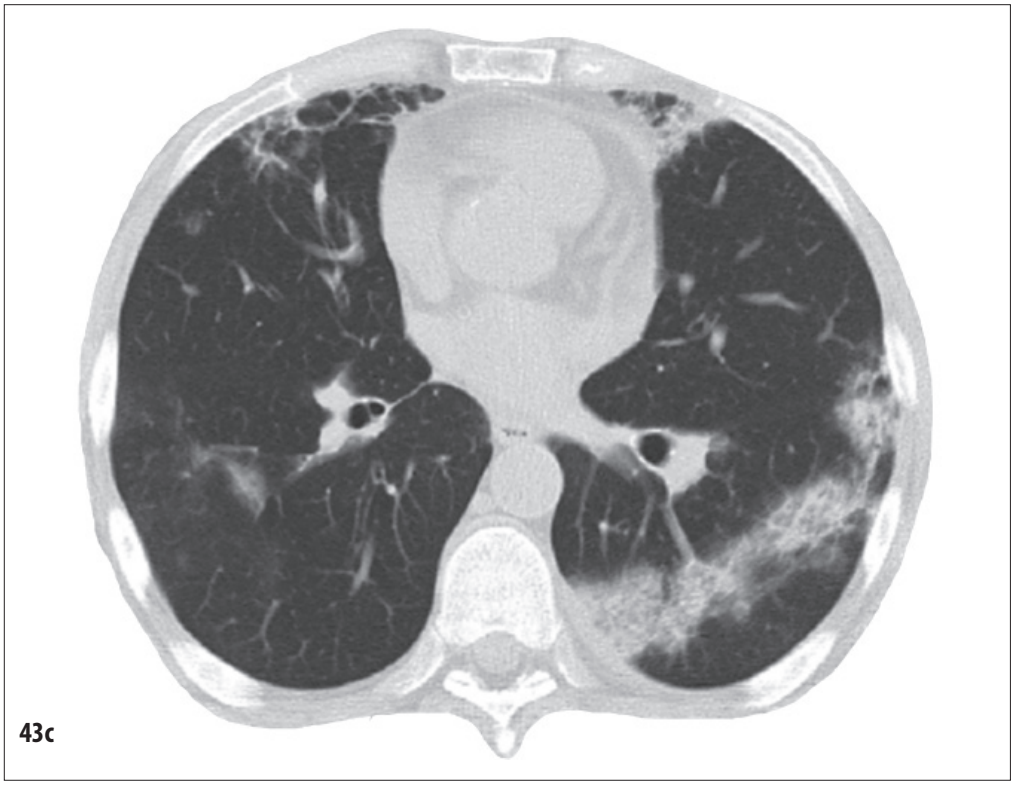

43 c pav. Krūtinės ląstos kompiuterinė tomograma. Plaučių langas. Lėtinė eozinofilinė pneumonija. Intensyvūs sutankėjimai abiejų plaučių periferinėse, subpleurinėse srityse.

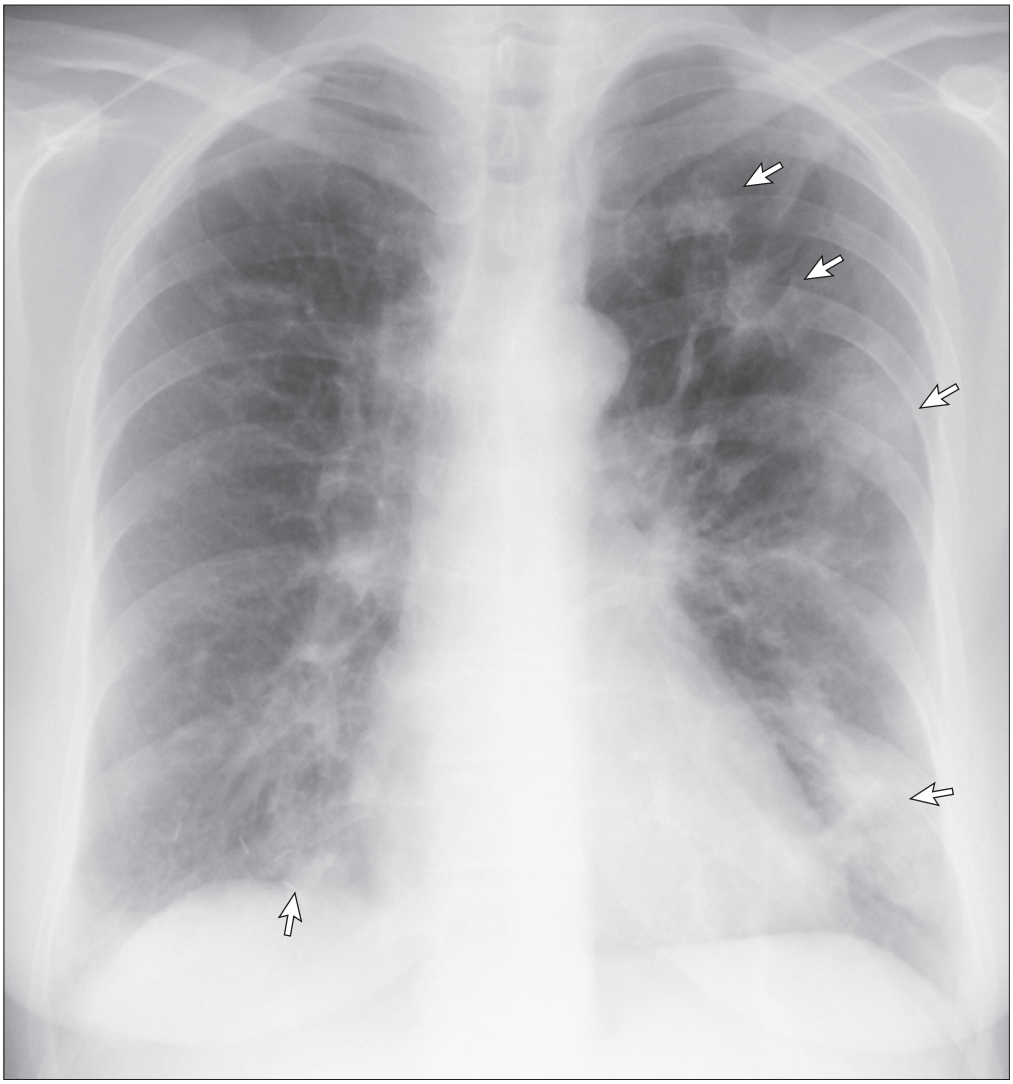

44 pav. Priekinė krūtinės ląstos rentgenograma. Lėtinė eozinofilinė pneumonija. Dešiniajame plautyje matyti nedaug padidėjusio tankio, kairiajame – aiškūs padidėjusio tankio pritemimai (parodyta rodyklėmis).

45 a, b pav. Krūtinės ląstos kompiuterinė tomograma. Plaučių langas. Lėtinė eozinofilinė pneumonija. Įvairaus laipsnio plaučių audinio sutankėjimai: dešiniajame plautyje ir kairiojo plaučio viršūnėje – matinio stiklo vaizdo, kairiojo plaučio apatinėje skiltyje periferinėse, subpleurinėse srityse – konsolidacijos plotai.

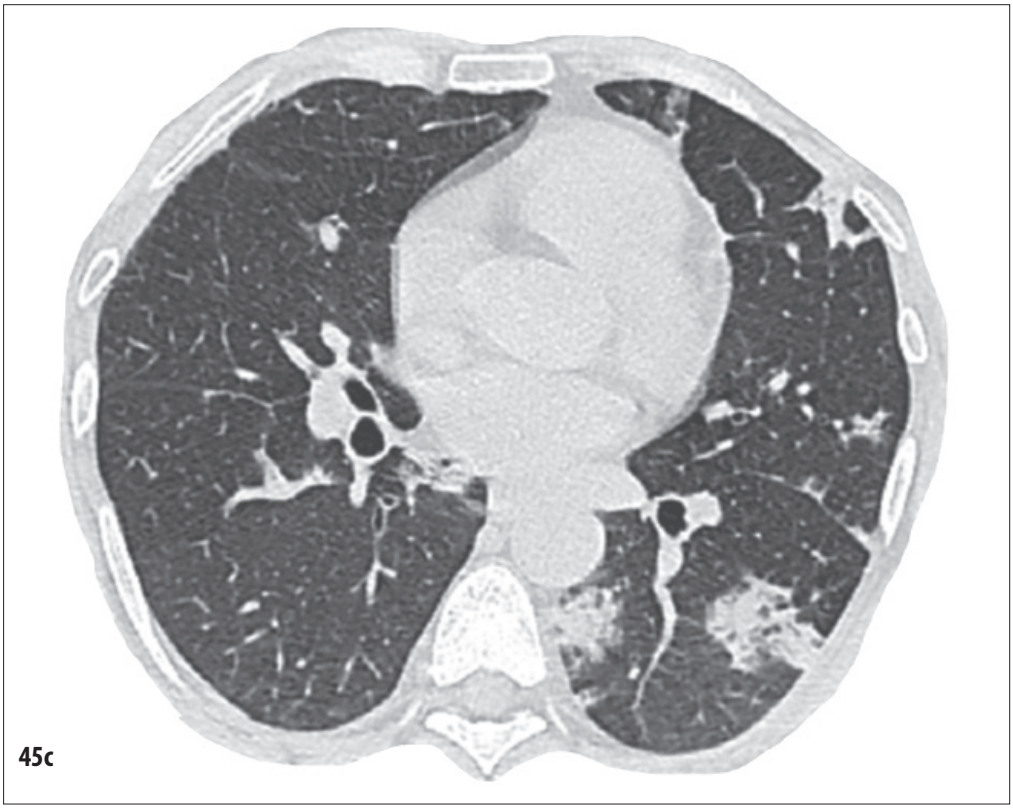

45 c pav. Krūtinės ląstos kompiuterinė tomograma. Plaučių langas. Lėtinė eozinofilinė pneumonija. Įvairaus laipsnio plaučių audinio sutankėjimai: dešiniajame plautyje ir kairiojo plaučio viršūnėje – matinio stiklo vaizdo, kairiojo plaučio apatinėje skiltyje periferinėse, subpleurinėse srityse – konsolidacijos plotai.

vienas ar keli židiniai (dariniai) su matinio stiklo vaizdo aureole vidurinėse ar apatinėse plaučių dalyse (žr. 43 pav. ir 45 pav.), retai – skysčio pleuros ertmėje. Ūminei eozinofilinei pneumonijai taip pat būdingi dauginiai plaučių pritemimai, labai sunkiais atvejais – difuziniai infiltraciniai plaučių pokyčiai. Sergant lėtine eozinofiline pneumonija, plaučių pritemimai yra intensyvesni, jų dažniausiai būna subpleurinėse plaučių srityse. Pleuros ertmėse skysčio susikaupia labai retai.

Eozinofilinės pneumonijos diagnostikos kriterijai ir diferencinė diagnostika. Įtarus eozinofilinę pneumoniją, būtina atlikti bronchoskopiją ir bronchoalveolinį lavažą.
Bronchoskopuojant dažnai matomas bronchų gleivinės uždegimas, kartais bronchuose gali būti aptinkama labai tiršto, lipnaus sekreto sankaupų. Bronchų sekrete būna eozinofilų ir nusilupusio bronchų epitelio. Ligai užsitęsus, gali susidaryti kietų epitelio ir fibrino kamščių, užkemšančių bronchus.
BAL skysčio ląstelių tyrimas yra svarbiausias eozinofilinės pneumonijos diagnostikos metodas. Palyginti su sveikais asmenimis, eozinofiline pneumonija sergančių ligonių BAL skystyje padaugėja eozinofilų (daugiau kaip 5 proc.; norma – iki 0,5–1,0 proc.), neutrofilų, kartais – ir limfocitų. Šie pokyčiai didesni sergant ūmine eozinofiline pneumonija, kai BAL skystyje labai padaugėja ir neutrofilų. BAL skystį taip pat tikslinga tirti dėl bakterinės ir grybelinės infekcijos.
Neaiškiais atvejais atliekama bronchoskopinė plaučių biopsija. Sergančio ūmine eozinofiline pneumonija ligonio biopsinė medžiagos tyrimas dažniausiai rodo, kad plaučių audinį yra infiltravę eozinofilai, neutrofilai, alveoliniai makrofagai, labai sunkios ligos atveju randamas difuzinis alveolių pažeidimas. Sergant lėtine eozinofiline pneumonija, plaučių biopsinėje medžiagoje gali būti aptinkama mikropūlinių, retai – epitelioidinių granulomų be nekrozės, eozinofilinio bronchiolito ir bronchiolių obliteracijos požymių.
Dėl nespecifinės išraiškos lėtinė eozinofilinė pneumonija dažniausiai diagnozuojama pavėluotai. Ją reikia atskirti nuo organizuojančios pneumonijos, plaučių eozinofilijos, eozinofilinės granulomatozės su poliangitu, plaučių aspergiliozės, bronchocentrinės granulomatozės, hipereozinofilinio sindromo.
Terminas „plaučių eozinofilija“ vartojamas tuomet, kai yra plaučių infiltratų ir padidėjęs kraujo eozinofilų kiekis. Dažniausiai šiuo atveju yra eozinofilinė pneumonija, tačiau kraujo eozinofilija gali būti sergant pirminiu ir metastaziniu plaučių vėžiu, limfoma, tuberkulioze, sisteminėmis jungiamojo audinio ligomis, bronchine astma, uždegiminėmis žarnų ligomis, mielodisplazijos sindromu, esant kloninei eozinofilijai, parazitų invazijai, nepageidaujamam vaistų poveikiui, veikiant pramonės dulkėms, rūkant tabaką ir kt.
Eozinofilinės pneumonijos diagnostikos kriterijai. Eozinofilinė pneumonija diagnozuojama radus pritemimą (-ų) plaučiuose ir padidėjusį eozinofilų kiekį BAL skystyje arba eozinofilinei pneumonijai būdingus histologinius pokyčius plaučių biopsinėje medžiagoje. Eozinofilų kiekis kraujyje gali būti įvairus. Rekomenduojamas eozinofilinės pneumonijos diagnostikos algoritmas pateikiamas 46 paveiksle.
Paprastoji plaučių eozinofilija (Leflerio sindromas) gali būti diagnozuota (retrospektyviai) remiantis tuo, kad klinikiniai simptomai yra labai lengvi, plaučių pritemimai „švelnūs“, ligos eiga labai greita, o kraujo eozinofilų kiekis padidėjęs.

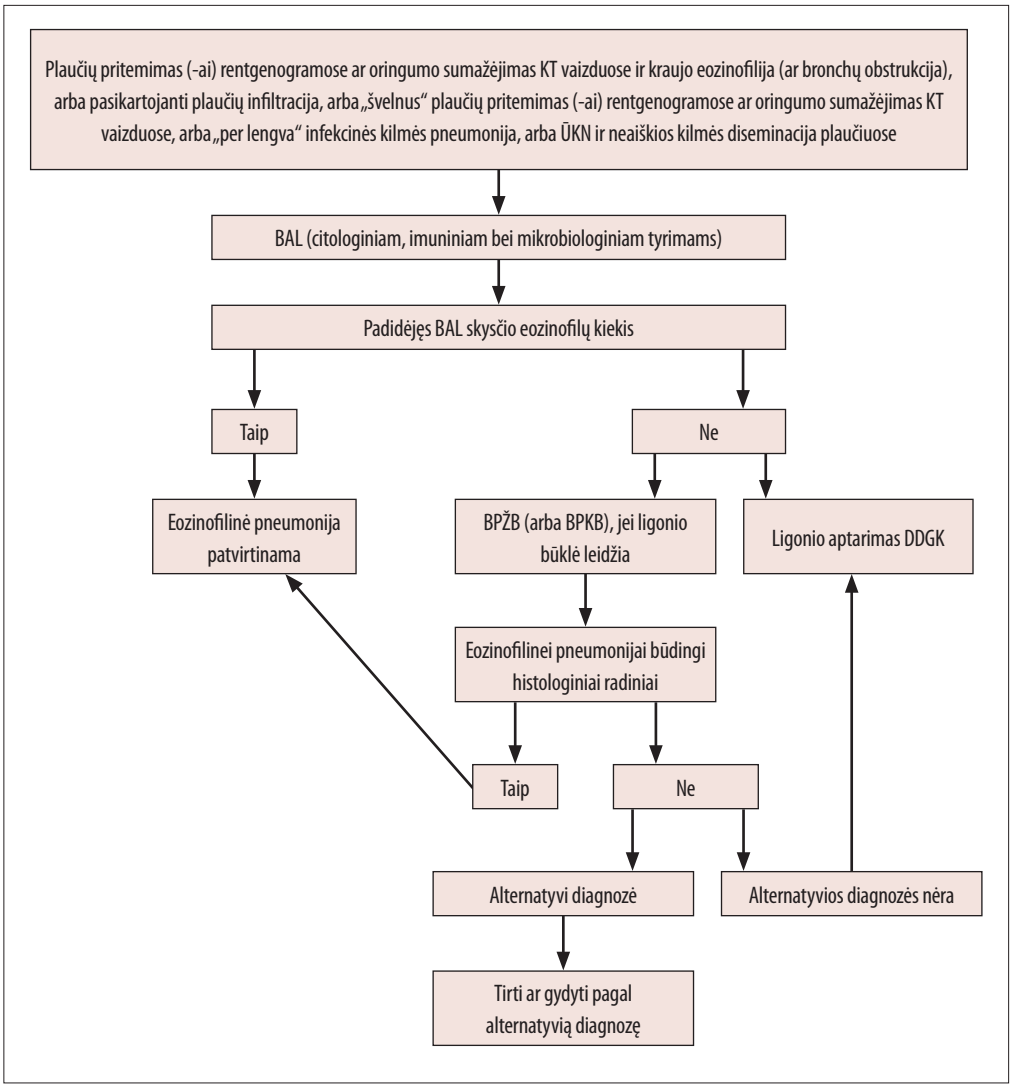

46 pav. Eozinofilinės pneumonijos diagnostikos algoritmas. BAL – bronchoalveolinis lavažas. BPKB – bronchoskopinė plaučių kriobiopsija. BPŽB – bronchoskopinė plaučių žnyplinė biopsija. KT – kompiuterinė tomografija. DDGK – daugiadisciplinis gydytojų konsiliumas. ŪKN – ūminis kvėpavimo nepakankamumas.

Diagnozės formulavimas. Diagnozės pavyzdžiai ir ligos kodas:
Ūminė eozinofilinė pneumonija (J82).
Ūminė eozinofilinė pneumonija. Ūminis kvėpavimo nepakankamumas (J82).
Plaučių eozinofilija (Leflerio sindromas) (J82).
Lėtinė eozinofilinė pneumonija. Recidyvas. Bronchų obstrukcijos sindromas (J82).

Ligonio būklės įvertinimas. Patvirtinus eozinofilinę pneumoniją, būtina padaryti išsamų plaučių funkcijų (spirometrijos, plaučių talpų, dujų difuzijos) tyrimą, jei jis dar nebuvo atliktas. Jei yra kvėpavimo nepakankamumo požymių – ištirti arterinio kraujo dujas.
Ligonį, kuriam jau diagnozuota ar įtariama eozinofilinė pneumonija, rekomenduojama tirti dėl galimos kirmėlių invazijos, SJAL, patikslinti, ar jis nevartoja kokių nors vaistų.

Gydymas. Eozinofilinė pneumonija gydoma gliukokortikosteroidais. Tiksli gydymo trukmė ir dozės nežinomos. Gliukokortikosteroido dozė, skyrimo būdas bei trukmė priklauso nuo ligonio būklės.
Ilgalaikis gydymas. Dažniausia skiriama prednizolono 0,5–1,0 mg/kg per parą. Paprastai gydymo poveikis būna greitas ir teigiamas. Nesunki ūminė eozinofilinė pneumonija gydoma 1–2 savaites geriamaisiais vaistais. Sunki ūminė eozinofilinė pneumonija gydoma metilprednizolonu į veną po 60–125 mg kas 6 valandas. Ligonio būklei pagerėjus, skiriama geriamojo prednizolono ar metilprednizolono po 40–60 mg per parą. Gydymo trukmė – nuo 2 iki 6 savaičių.
Lėtinę eozinofilinę pneumoniją kartais tenka gydyti iki vienerių metų.
Paūmėjimo gydymas. Ligai paūmėjus, skiriamas sistemiškai veikiantis gliukokortikosteroidas.

Ligos eiga ir prognozė. Paprastosios plaučių eozinofilijos (Leflerio sindromo) prognozė gera. Ūminės eozinofilinės pneumonijos recidyvo paprastai nebūna. Labai retai sunki ūminė eozinofilinė pneumonija gali baigtis mirtimi.
Apie 30 proc. ligonių, sergančių lėtine eozinofiline pneumonija, jei nutraukia gydymą, liga atsinaujina, o maždaug pusei asmenų atsiranda bronchų obstrukcijos sindromas. Jis gali būti ligos recidyvo požymis, nors rentgeninių recidyvo požymių gali ir nebūti. Manoma, kad BAL skysčio eozinofilų kiekis tiesiogiai susijęs su bronchų obstrukcijos sindromo tikimybe. Recidyvų ir bronchų obstrukcijos sindromo profilaktikai siūloma vartoti inhaliuojamųjų gliukokortikosteroidų. Ilgalaikė ligos prognozė paprastai yra gera.

Stebėjimas. Sergančio eozinofiline pneumonija ligonio stebėjimo trukmė ir periodiškumas parenkami individualiai, bet ne rečiau kaip kartą per metus. Svarbu prisiminti, kad eozinofilinė pneumonija, kaip eozinofilinės granulomatozės su poliangitu dalis, gali pasireikšti prieš kelerius ar net keliolika metų iki kitų organizmo sistemų pažeidimo (t. y. sisteminio pažeidimo). Todėl ligonį, kuriam diagnozuota eozinofilinė pneumonija, būtina toliau stebėti ir reguliariai kartoti tyrimus dėl sisteminio vaskulito.

Literatūra

1. Abbott GF, Rosado-de-Christenson ML, Rossi SE, Suster S. Imaging of small airways disease. J Thorac Imaging 2009; 24: 285–298.
2. Akashi T, Takemura T, Ando N. Histopathologic analysis of sixteen autopsy cases of chronic hypersensitivity pneumonitis and comparison with idiopathic pulmonary fibrosis/usual interstitial pneumonia. Am J Clin Pathol 2009; 131: 405–415.
3. Akoun GM, Gauthier-Rahman S, Milleron BJ et al. Amiodarone-induced hypersensitivity pneumonitis. Evidence of an immunological cell-mediated mechanism. Chest 1984; 85: 133–135.
4. Akuthota P, Weller PF. Eosinophilic pneumonias. Clin Microb Rev 2012; 25: 649–660.
5. Albera C, Costabel U, Fagan EA.et al. Efficacy of pirfenidone in patients with idiopathic pulmonary fibrosis with more preserved lung function. Eur Respir J 2016; 48: 843–851.
6. Aleksonienė R, Zeleckienė I, Matačiūnas M, Puronaitė R, Jurgauskienė L, Malickaitė R, Strumilienė E, Gruslys V, Zablockis R, Danila E. Relationship between radiologic patterns, pulmonary function values and BALF cells in newly diagnosed sarcoidosis. J Thorac Dis 2017; 9: 88–95.
7. Amin EN, Closser DR, Crouser ED. Current best practice in the management of pulmonary and systemic sarcoidosis. Ther Adv Respir Dis 2014; 8: 111–132.
8. Antoniou KM, Margaritopoulos GA, Siafakas NM. Pharmacological treatment of idiopathic pulmonary fibrosis: from the past to the future. Eur Respir Rev 2013; 22: 281–291.
9. Antoniou KM, Margaritopoulos GA, Tomassetti S, Bonella F, Costabel U, Poletti V. Interstitial lung disease. Eur Respir Rev 2014; 23: 40–54.
10. Arai T, Kagawa T, Sasaki Y et al. Heterogeneity of incidence and outcome of acute exacerbation in idiopathic interstitial pneumonia. Respirology 2016; 21: 1431–1437.
11. Arkema EV, Grunewald J, Kullberg S et al. Sarcoidosis incidence and prevalence: a nationwide register-based assessment in Sweden. Eur Respir J 2016; 48: 1690–1699.
12. Babiaka A, Hetzel J, Krishna G et al. Transbronchial cryobiopsy: a new tool for lung biopsies. Respiration 2009; 78: 203–208.
13. Bankier A, Gevenois PA. Glossary of terms for thoracic radiology. Eur Respir Mon, 2004; 30: 1–22.

14. Baughman RP, Culver DA, Judson MA. A concise review of pulmonary sarcoidosis. Am J Respir Crit Care Med 2011; 183: 573–581.
15. Baughman RP, Judson MA. Relapses of sarcoidosis: what are they and can we predict who will get them? Eur Respir J 2014; 43: 337–339.
16. Baughman RP, Nunes H, Sweiss NJ, Lower EE. Established and experimental medical therapy of pulmonary sarcoidosis. Eur Respir J 2013; 41: 1424–1438.
17. Behr J, Kreuter M, Hoeper MM et al. Management of patients with idiopathic pulmonary fibrosis in clinical practice: the INSIGHTS-IPF registry. Eur Respir J 2015; 46: 186–196.
18. Behr J. Evidence-based treatment strategies in idiopathic pulmonary fibrosis. Eur Respir Rev 2013; 22: 163–168.
19. Behr J. Guidelines or guidance for better idiopathic pulmonary fibrosis management? BMC Medicine 2016; 14: 24.
20. Belloli EA, Beckford R, Hadley R, Flaherty KR. Idiopathic non-specific interstitial pneumonia. Respirology 2016; 21: 259–268.
21. Bendstrup E, Hyldgaard C, Altraja A et al. Organisation of diagnosis and treatment of idiopathic pulmonary fibrosis and other interstitial lung diseases in the Nordic countries. Eur Clin Respir J 2015; 2: 28348.
22. Birnie DH, Sauer WH, Bogun F et al. HRS expert consensus statement on the diagnosis and management of arrhythmias associated with cardiac sarcoidosis. Heart Rhythm 2014; 11: 1304–1323.
23. Bots EMT, den Bakker MA, Wijsenbeek MS et al. "Tree in bud" attributable to organising pneumonia. Thorax 2013; 68: 399–400.
24. Bourke SJ, Dalphin JC, Boyd G et al. Hypersensitivity pneumonitis: current concepts. Eur Respir J 2001; 18 (Suppl. 32): 81s–92s.
25. Bourke SJ. Interstitial lung disease: progress and problems. Postgrad Med J 2006; 82: 494–499.
26. Casoni GL, Cordeiro Jr. CR, Tomassetti S et al. The role of transbronchial biopsy in the diagnosis of diffuse parenchymal lung diseases: Pro. Rev Port Pneumol 2012; 18: 57–60.
27. Churg A, Muller NL. Cellular vs Fibrosing interstitial pneumonias and prognosis. A practical classification of the idiopathic interstitial pneumonias and pathologically/radiologically similar conditions. Chest 2006; 130: 1566–1570.
28. Cordeiro CR, Campos P, Carvalho L et al. Consensus document for the diagnosis and treatment of idiopathic pulmonary fibrosis. Joint Consensus of Sociedade Portuguesa de Pneumologia, Sociedade Portuguesa de Radiologia e Medicina Nuclear e Sociedade Portuguesa de Anatomia Patológica. Rev Port Pneumol 2016; 22: 112–122.
29. Cordier J-F, Cottin V. Neglected evidence in idiopathic pulmonary fibrosis: from history to earlier diagnosis. Eur Respir J 2013; 42: 916–923.
30. Cottin V, Bel E, Bottero P et al. Respiratory manifestations of eosinophilic granulomatosis with polyangiitis (Churg–Strauss). Eur Respir J 2016; 48: 1429–1441.

31. Cottin V, Crestani B, Valeyre D et al. Diagnosis and management of idiopathic pulmonary fibrosis: French practical guidelines. Eur Respir Rev 2014; 23: 193–214.
32. Cottin V, Maher T. Long-term clinical and real-world experience with pirfenidone in the treatment of idiopathic pulmonary fibrosis. Eur Respir Rev 2015; 24: 58–64.
33. Cottin V, Richeldi L. Neglected evidence in idiopathic pulmonary fibrosis and the importance of early diagnosis and treatment. Eur Respir Rev 2014; 23: 106–110.
34. Cottin V, Wells A. Unclassified or unclassifiable interstitial lung disease: confusing or helpful disease category? Eur Respir J 2013; 42: 576–579.
35. Cottin V. Idiopathic eosinophilic pneumonias. Eur Respir Mon 2011; 54: 118–139.
36. Cottin V. Interstitial lung disease. Eur Respir Rev 2013; 22: 26–32.
37. Cottin V. Lung biopsy in interstitial lung disease: balancing the risk of surgery and diagnostic uncertainty. Eur Respir J 2016; 48: 1274–1277.
38. Cottin V. The impact of emphysema in pulmonary fibrosis. Eur Respir Rev 2013; 22: 153–157.
39. Cozier YC. Assessing the worldwide epidemiology of sarcoidosis: challenges and future directions. Eur Respir J 2016; 48: 1545–1548.
40. Cramer C, Schlünssen V, Bendstrup E et al. Risk of hypersensitivity pneumonitis and interstitial lung diseases among pigeon breeders. Eur Respir J 2016; 48: 818–825.
41. Cremers JP, Drent M, Bast A et al. Multinational evidence-based World association of sarcoidosis and other granulomatous disorders recommendations for the use of methotrexate in sarcoidosis: integrating systematic literature research and expert opinion of sarcoidologists worldwide. Curr Opin Pulm Med 2013; 19: 545–561.
42. Criado E, Sánchez M, Ramírez J et al. Pulmonary sarcoidosis: typical and atypical manifestations at high resolution CT with pathologic correlation. RadioGraphics 2010; 30: 1567–1586.
43. Danila E, Dementavičienė J. Radiologinių pokyčių reikšmė intersticinių plaučių ligų diferencinei diagnostikai. Sveikatos mokslai 2009; 19: 2166–2172.
44. Danila E, Jurgauskienė L, Malickaitė R. BAL fluid cells and pulmonary function in different radiographic stages of newly diagnosed sarcoidosis. Adv Med Sci 2008; 53: 228–233.
45. Danila E, Jurgauskienė L, Norkūnienė J, Malickaitė R. BAL fluid cells in newly diagnosed pulmonary sarcoidosis with different clinical activity. Ups J Med Sci 2009; 114: 26–31.
46. Danila E, Norkūnienė J, Jurgauskienė L, Malickaitė R. Diagnostic role of BAL fluid CD4/CD8 ratio in different radiographic and clinical forms of pulmonary sarcoidosis. Clin Respir J 2009; 3: 214–221.
47. Danila E, Norkūnienė J, Nargėla R, Žurauskas E, Šatkauskas B, Aleksonienė R. Manifestation peculiarities of idiopathic chronic eosinophilic pneumonia. Cent Eur J Med 2010; 5: 75–82.

48. Danila E, Šileikienė V, Nargėla R, Žurauskas E, Loskutovienė G. Different courses of silicosis in four brothers of one family. Int J Occup Med Environ Health 2009; 22: 51–57.
49. Danila E, Zablockis R, Gruslys V, Šileikienė V, Žurauskas E ir kt. Klinikinė pulmonologija. Ketvirtasis, papildytas leidimas. Vilnius: Vaistų žinios, 2015.
50. Danila E, Zablockis R, Norkūnienė J, Žurauskas E. Organizing pneumonia: manifestation peculiarities, causes and outcome. Cent Eur J Med 2011; 6: 356–362.
51. Danila E, Žurauskas E, Loskutovienė G, Zablockis R, Nargėla R, Biržietytė V, Valentinavičienė G. Significance of bronchoscopic lung biopsy in clinical practice. Adv Med Sci 2008; 53: 11–16.
52. Danila E, Žurauskas E. Diagnostic value of epithelioid cell granulomas in bronchoscopic biopsies. Inter Med 2008; 47: 2121–2126.
53. Danila E. Bronchoalveolar lavage and sampling in pulmonary sarcoidosis, p. 101–122. In *Sarcoidosis diagnosis and management*. Motamedi HMK (Ed.), InTech, 2011.
54. Demedts M, Wells AU, Anto JM et al. Interstitial lung diseases: an epidemiological overview. Eur Respir J 2001; 18 (Suppl. 32): 2s–16s.
55. Diego C, Cullinan P. Extrinsic allergic alveolitis. Eur Respir Mon 2009; 46: 112–125.
56. Dimitroulis IA. Nintedanib: a novel therapeutic approach for idiopathic pulmonary fibrosis. Respir Care 2014; 59: 1450–1455.
57. du Bois RM. An earlier and more confident diagnosis of idiopathic pulmonary fibrosis. Eur Respir Rev 2012; 21: 141–146.
58. Dubrey S, Sharma AR, Underwood BR et al. Sarcoidosis of the cardio–pulmonary systems. Clin Med 2016; 6: 34–41.
59. Dutra LA, Braga-Neto P, Oliveira RA et al. Neurosarcoidosis: guidance for the general neurologist. Arq Neuropsiquiatr 2012; 70: 293–299.
60. Eklund A, du Bois RM. Approaches to the treatment of some of the troublesome manifestations of sarcoidosis. J Int Med 2014; 275: 335–349.
61. Faria IM, Zanetti G, Barreto MM et al. Organizing pneumonia: chest HRCT findings. J Bras Pneumol. 2015; 41: 231–237.
62. Ferguson EC, Berkowitz EA. Lung CT: Part 2, The interstitial pneumonias. Clinical, histologic, and CT manifestations. AJR 2012; 199: W464–W476.
63. Ferreira A, Collard HR. Idiopathic interstitial pneumonias. Eur Respir Mon 2009; 46: 87–111.
64. Flaherty KR, Andrei A-C, King TE et al. Idiopathic interstitial pneumonia. Do community and academic physicians agree on diagnosis? Am J Respir Crit Care Med 2007; 175: 1054–1060.
65. Flaherty KR, King TE, Raghu G et al. Idiopathic interstitial pneumonia. What is the effect of a multidisciplinary approach to diagnosis? Am J Respir Crit Care Med 2004; 170: 904–910.
66. Ganganah O, Guo SL, Chiniah M, Li YS. Efficacy and safety of cryobiopsy versus forceps biopsy for interstitial lung diseases and lung tumours: A systematic review and meta-analysis. Respirology 2016; 21: 834–841.

67. Ghebre YT. Antacid therapy and disease outcomes in idiopathic pulmonary fibrosis: flip side of the story. Inflamm Cell Signal 2016; 3: e1397.
68. Giovannini-Chami L, Blanc S, Hadchouel A et al. Eosinophilic pneumonias in children: a review of the epidemiology, diagnosis, and treatment. Pediatr Pulmonol 2016; 51: 203–216.
69. Girard M, Lacasse Y, Cormier Y. Hypersensitivity pneumonitis. Allergy 2009; 64: 322–334.
70. Gnanapandithan K, Popkin JH, Devadoss R, Martin K. Gastroesophageal reflux and idiopathic pulmonary fibrosis: a longterm relationship. Respir Med Case Reports 2016; 17: 40–43.
71. Greco FG, Spagnolo P, Muri M, Paladini I et al. The value of chest radiograph and computed tomography in pulmonary sarcoidosis. Sarcoidosis Vasc Diffuse Lung Dis 2014; 31: 108–116.
72. Gulati M. Diagnostic assessment of patients with interstitial lung disease. Prim Care Respir J 2011; 20: 120–127.
73. Hagmeyer L, Theegarten D, Wohlschläger J et al. The role of transbronchial cryobiopsy and surgical lung biopsy in the diagnostic algorithm of interstitial lung disease. Clin Respir J 2016; 10: 589–595.
74. Hanak V, Golbin JM, Hartman TE, Ryu JH. High-resolution CT findings of parenchymal fibrosis correlate with prognosis in hypersensitivity pneumonitis. Chest 2008; 134: 133–138.
75. Hanak V, Golbin JM, Ryu JH. Causes and presenting features in 85 consecutive patients with hypersensitivity pneumonitis. Mayo Clin Proc 2007; 82: 812–816.
76. Hansell DM, Bankier AA, MacMahon H et al. Fleischner society: glossary of terms for thoracic imaging. Radiology 2008; 246: 697–722.
77. Harari S, Caminati A. Idiopathic pulmonary fibrosis: from clinical trials to real-life experiences. Eur Respir Rev 2015; 24: 420–427.
78. Haroon A, Higa F, Haranaga S et al. Differential diagnosis of non-segmental consolidations. J Pulmon Resp Med 2013; S8: 001.
79. Hilderson I, Laecke SV, Wauters A, Donck J. Treatment of renal sarcoidosis: is there a guideline? Overview of the different treatment options. Nephrol Dial Transplant 2014; 29: 1841–1847.
80. Hirschmann JV, Pipavath SNJ, Godwin JD. Hypersensitivity pneumonitis: a historical, clinical, and radiologic review. RadioGraphics 2009; 29: 1921–1938.
81. Huang SK, Myers JL, Flaherty KR. Diagnosing idiopathic interstitial pneumonias: utility of surgical lung biopsy. Eur Respir Mon, 2009; 46: 24–35.
82. Hunninghake GW, Costabel U, Ando M et al. ATS/ERS/WASOG statement on sarcoidosis. Am J Respir Crit Care Med. 1999; 160: 736–755.
83. Hutchinson JP, McKeever TM, Fogarty AW et al. Surgical lung biopsy for the diagnosis of interstitial lung disease in England: 1997–2008. Eur Respir J 2016; 48: 1453–1461.
84. Yoo J-W, Song JW, Jang SJ et al. Comparison between cryptogenic organizing pneumonia and connective tissue disease-related organizing pneumonia. Rheumatology 2011; 50: 932–938.

85. Jain P, Hadique S, Mehta AC. Transbronchial lung biopsy. In Mehta AC, Jain P (eds.) Interventional bronchoscopy: a clinical guide. Springer Science+Business Media New York 2013.
86. James DG. A clinicopathological classification of granulomatous disorders. Postgrad Med J 2000; 76: 457–465.
87. Jamilloux Y, Maucort-Boulch D, Kerever S et al. Sarcoidosis-related mortality in France: a multiple-cause-of-death analysis. Eur Respir J 2016; 48: 1700–1709.
88. Jankowich MD, Rounds SIS. Combined pulmonary fibrosis and emphysema syndrome: a review. Chest 2012; 141: 222–231.
89. Jeny F, Bouvry D, Freynet O et al. Management of sarcoidosis in clinical practice. Eur Respir Rev 2016; 25: 141–150.
90. Jeong YJ, Kim K-I, Seo IJ et al. Eosinophilic lung diseases: a clinical, radiologic, and pathologic overview. RadioGraphics 2007; 27: 617–639.
91. Jo HE, Corte TJ, Wort SJ, Eves ND, Piper A, Wainwright C. Year in review 2015: Interstitial lung disease, pulmonary vascular disease, pulmonary function, sleep and ventilation, cystic fibrosis and paediatric lung disease. Respirology 2016; 21: 556–566.
92. Johnson MM, Odell JA. Nontuberculous mycobacterial pulmonary infections. J Thorac Dis 2014; 6: 210–220.
93. Jones MG, Walsh SLF, Jones KD et al. Idiopathic pulmonary fibrosis: securing a confident diagnosis for every patient. Eur Respir J 2016; 47: 1057–1059.
94. Judson MA. An approach to the treatment of pulmonary sarcoidosis with corticosteroids: the six phases of treatment. Chest 1999; 115: 1158–1165.
95. Kambouchner M, Pirici D, Uhl J-F et al. Lymphatic and blood microvasculature organisation in pulmonary sarcoid granulomas. Eur Respir J 2011; 37: 835–840.
96. Keijsers RGM, van den Heuvel DAF, Grutters JC. Imaging the inflammatory activity of sarcoidosis. Eur Respir J 2013; 41: 743–751.
97. Keith MC, Dhruvang M. New treatment for idiopathic pulmonary fibrosis. Clin Pulm Med 2016; 23: 241–251.
98. Kiess AP, Wang H, Travis WD, Yahalom J. Sarcoid in cancer patients: clinical characteristics and associated disease status. Sarcoidosis Vasc Diffuse Lung Dis 2015; 32: 200–207.
99. Kim DS, Collard HR, King TE. Classification and natural history of the idiopathic interstitial pneumonias. Proc Am Thorac Soc 2006; 3: 285–292.
100. Kim HJ, Perlman D, Tomic R. Natural history of idiopathic pulmonary fibrosis. Respir Med 2015; 109: 661–670.
101. Kinder BW, Collard HR, Koth L et al. Idiopathic nonspecific interstitial pneumonia. Lung manifestation of undifferentiated connective tissue disease? Am J Respir Crit Care Med 2007; 176: 691–697.
102. King TE, Bradford WZ, Castro-Bernardini S et al. A phase 3 trial of pirfenidone in patients with idiopathic pulmonary fibrosis. N Engl J Med 2014; 370: 2083–2092.
103. Kligerman SJ, Groshong S, Brown KK, Lynch DA. Nonspecific interstitial pneumonia: radiologic, clinical, and pathologic considerations. RadioGraphics 2009; 29: 73–87.

104. Kolb M, Richeldi L, Behr J et al. Nintedanib in patients with idiopathic pulmonary fibrosis and preserved lung volume. Thorax 2016; 0: 1–7.
105. Korsten P, Mirsaeidi M, Sweissa NJ. Nonsteroidal therapy of sarcoidosis. Curr Opin Pulm Med 2013; 19: 516–523.
106. Lacasse Y, Girard M, Cormier Y. Recent advances in hypersensitivity pneumonitis. Chest 2012; 142: 208–217.
107. Lamas DJ, Kawut SM, Bagiella E et al. Delayed access and survival in idiopathic pulmonary fibrosis a cohort study. Am J Respir Crit Care Med 2011; 184: 842–847.
108. Lee JY Jin S-M, Lee BJ et al. Treatment response and long term follow-up results of nonspecific interstitial pneumonia. J Korean Med Sci 2012; 27: 661–667.
109. Ley B, Collard HR, King TE. Clinical course and prediction of survival in idiopathic pulmonary fibrosis. Am J Respir Crit Care Med 2011; 183: 431–440.
110. Leslie KO. Historical perspective. A pathologic approach to the classification of idiopathic interstitial pneumonias. Chest 2005; 128: 513S–519S.
111. Leslie KO. My approach to interstitial lung disease using clinical, radiological and histopathological patterns. J Clin Pathol 2009; 62: 387–401.
112. Leslie KO. Pathology of interstitial lung disease. Clin Chest Med 2004; 25: 657–703.
113. Lin H, Jiang S. Combined pulmonary fibrosis and emphysema (CPFE): an entity different from emphysema or pulmonary fibrosis alone. J Thorac Dis 2015; 7: 767–779.
114. Liu J-R, Xu X-F, Zhou C-J et al. Bronchiolitis obliterans organizing pneumonia due to gastroesophageal reflux. Pediatrics 2015; 135: e1510–e1513.
115. Lopez-Cuenca S, Morales-García S, Martín-Hita A et al. Severe acute respiratory failure secondary to acute fibrinous and organizing pneumonia requiring mechanical ventilation: a case report and literature review. Respir Care 2012; 57: 1337–1341.
116. Martinez FJ, Flaherty K. Pulmonary function testing in idiopathic interstitial pneumonias. Proc Am Thorac Soc 2006; 3: 315–321.
117. Meyer KC, Raghu G, Baughman RP et al. An official American Thoracic society clinical practice guideline: the clinical utility of bronchoalveolar lavage cellular analysis in interstitial lung disease. Am J Respir Crit Care Med 2012; 185: 1004–1014.
118. Meyer KC. Diagnosis and management of interstitial lung disease. Translational Respir Med 2014; 2: 4.
119. Miao L, Wang Y, Li Y et al. Lesion with morphologic feature of organizing pneumonia (OP) in CT-guided lung biopsy samples for diagnosis of bronchiolitis obliterans organizing pneumonia (BOOP): a retrospective study of 134 cases in a single center. J Thorac Dis 2014; 6: 1251–1260.
120. Mueller-Mang C, Grosse C, Schmid K et al. What every radiologist should know about idiopathic interstitial pneumonias. RadioGraphics 2007; 27: 595–615.
121. Nagaraja P, Davies MR. Granulomatous interstitial nephritis causing acute renal failure: a rare presenting feature of sarcoidosis. Q J Med 2014; 107: 467–469.

122. Nakamura Y, Suda T. Idiopathic pulmonary fibrosis: diagnosis and clinical manifestations. Clin Med Insights: Circ Respir Pulmon Med 2015; 9(s1): 163–171.
123. Neurohr C, Behr J. Changes in the current classification of IIP: A critical review. Respirology 2015; 20: 699–704.
124. Nizami IY, Kissner DG, Visscher DW, Dubaybo BA. Idiopathic bronchiolitis obliterans with organizing pneumonia. An acute and life-threatening syndrome. Chest 1995; 108: 271–277.
125. Olson AL, Huie TJ, Groshong SD et al. Acute exacerbations of fibrotic hypersensitivity pneumonitis. Chest 2008; 134: 844–850.
126. Panselinas E, Judson MA. Acute pulmonary exacerbations of sarcoidosis. Chest 2012; 142: 827–836.
127. Panselinas E, Judson MA. Acute pulmonary exacerbations of sarcoidosis. p. 65–78. *in Judson MA (ed.) Pulmonary Sarcoidosis: A guide for the practicing clinician*. Respiratory Medicine Springer Science+Business Media New York 2014.
128. Park CM, Goo JM, Lee HJ et al. Nodular ground-glass opacity at thin-section CT: histologic correlation and evaluation of change at follow-up. RadioGraphics 2007; 27: 391–408.
129. Park IN, Jegal Y, Kim DS et al. Clinical course and lung function change of idiopathic nonspecific interstitial pneumonia. Eur Respir J 2009; 33: 68–76.
130. Pastre J, Plantier L, Planeset C al. Different KCO and VA combinations exist for the same DLCO value in patients with diffuse parenchymal lung diseases. BMC Pulm Med 2015; 15: 100.
131. Poletti V, Casoni GL, Gurioli C et al. Lung cryobiopsies: A paradigm shift in diagnostic bronchoscopy? Respirology 2014; 19: 645–654.
132. Poletti V, Ravaglia C, Gurioli C et al. Invasive diagnostic techniques in idiopathic interstitial pneumonias. Respirology 2016; 21: 44–50.
133. Popper HH. Interstitial lung diseases – can pathologists arrive at an etiology-based diagnosis? A critical update. Virchows Arch 2013; 462: 1–26.
134. Prasad J, Holland AE, Glaspole I et al. Idiopathic pulmonary fibrosis: an Australian perspective. Int Med J 2016; 663–668.
135. Rafii R, Juarez MM, Albertson TE et al. A review of current and novel therapies for idiopathic pulmonary fibrosis. J Thorac Dis 2013; 5: 48–73.
136. Raghu G, Nicholson AG, Lynch D. The classification, natural history and radiological/histological appearance of idiopathic pulmonary fibrosis and the other idiopathic interstitial pneumonias. Eur Respir Rev 2008; 17: 108–115.
137. Rao DA, Dellaripa PF. Extrapulmonary manifestations of sarcoidosis. Rheum Dis Clin North Am 2013; 39: 277–297.
138. Raoof S, Amchentsev A, Vlahos I et al. Pictorial essay: multinodular disease. A high-resolution CT scan diagnostic algorithm. Chest 2006; 129: 805–815.
139. Raparia K, Aisner DL, Allen TC et al. Transbronchial lung cryobiopsy for interstitial lung disease diagnosis. A perspective from members of the Pulmonary Pathology society. Arch Pathol Lab Med 2016; (epub ahead of print).
140. Reich JM. Treatment indications for pulmonary sarcoidosis. Sarcoidosis Vasc Diffuse Lung Dis 2016; 33; 98–99.

141. Reynolds HY. Bronchoalveolar lavage and other methods to define the human respiratory tract milieu in health and disease. Lung 2011; 189: 87–99.
142. Rhee CK, Min KH, Yim NY et al. Clinical characteristics and corticosteroid treatment of acute eosinophilic pneumonia. Eur Respir J 2013; 41: 402–409.
143. Richeldi L, du Bois RM, Raghu G et al. Efficacy and safety of nintedanib in idiopathic pulmonary fibrosis. N Engl J Med 2014; 370: 2071–2082.
144. Ryerson CJ, Urbania TH, Richeldi L et al. Prevalence and prognosis of unclassifiable interstitial lung disease. Eur Respir J 2013; 42: 750–757.
145. Rochwerg B, Neupane B, Zhang Y et al. Treatment of idiopathic pulmonary fibrosis: a network meta-analysis. BMC Medicine 2016; 14: 18.
146. Rosas IO. Imaging and molecular biomarkers: a novel approach to screen populations at risk of pulmonary fibrosis? Eur Respir J 2016; 48: 1271–1273.
147. Rotolo N, Imperatori A, Dominioni L et al. Efficacy and safety of surgical lung biopsy for interstitial disease. Experience of 161 consecutive patients from a single institution in Italy. Sarc Vasc Diff Lung Dis 2015; 32: 251–258.
148. Schaefer-Prokop C, Prosch H. Interstitial lung diseases. Eur Respir Monogr 2015; 70: 99–115.
149. Schlesinger C, Koss MN. The organizing pneumonias: an update and review. Curr Opin Pulm Med 11: 422–430.
150. Schuyler M, Cormier Y. The diagnosis of hypersensitivity pneumonitis. Chest 1997; 111: 534–553.
151. Selman M, Pardo A, King Jr. TE. Hypersensitivity pneumonitis insights in diagnosis and pathobiology. Am J Respir Crit Care Med 2012; 186: 314–324.
152. Sgalla G, Biffi A, Richeldi L. Idiopathic pulmonary fibrosis: diagnosis, epidemiology and natural history. Respirology 2016; 21: 427–437.
153. Shaikh ZG, Li C, Li Y. Idiopathic interstitial pneumonias (IIPs): review of clinical, radiographic and high-resolution computed tomography (HRCT). Adv Comp Tomogr 2016; 5: 19–29.
154. Sharma SK, Mohan A, Sharma A. Miliary tuberculosis: A new look at an old foe. J Clin Tubercul Other Mycobac Dis 2016; 3: 13–27.
155. Sharp C, McCabe M, Adamali H, Medford AR. Use of transbronchial cryobiopsy in the diagnosis of interstitial lung disease. A systematic review and cost analysis. QJM: An Intern J Med 2016; 1–8.
156. Shorr AF, Scoville SL, Cersovsky SB et al. Acute eosinophilic pneumonia among US military personnel deployed in or near Iraq. JAMA 2004; 292: 2997–3005.
157. Silva CIS, Muller NL, Lynch DA et al. Chronic hypersensitivity pneumonitis: differentiation from idiopathic pulmonary fibrosis and nonspecific interstitial pneumonia by using thin-section CT. Radiology 2008; 246: 288–297.
158. Sindhwani G, Shirazi N, Sodhi R et al. Transbronchial lung biopsy in patients with diffuse parenchymal lung disease without 'idiopathic pulmonary fibrosis pattern' on HRCT scan – experience from a tertiary care center of North India. Lung India 2015; 32: 453–456.
159. Skolnik K, Ryerson CJ. Unclassifiable interstitial lung disease: a review. Respirology 2016; 21: 51–56.

160. Souza CA, Müller NL, Lee KS et al. Idiopathic interstitial pneumonias: prevalence of mediastinal lymph node enlargement in 206 patients. AJR 2006; 186: 995–999.
161. Spagnolo P, Richeldi L, Raghu G. The role of bronchoalveolar lavage cellular analysis in the diagnosis of interstitial lung diseases. Eur Respir Mon, 2009; 46: 36–46.
162. Spagnolo P, Rossi G, Cavazza A et al. Hypersensitivity pneumonitis: a comprehensive review. J Investig Allergol Clin Immunol 2015; 25: 237–250.
163. Strieter RM. Pathogenesis and natural history of usual interstitial pneumonia. The whole story or the last chapter of a long novel. Chest 2005; 128: 526S–532S.
164. Suda T, Sato A, Ida M et al. Hypersensitivity pneumonitis associated with home ultrasonic humidifiers. Chest 1995; 107: 711–717.
165. Sweiss NJ. Bone health issues in sarcoidosis. Curr Rheumatol Rep 2011; 133: 265–272.
166. Tomassetti S, Piciucchi S, Tantalocco P et al. The multidisciplinary approach in the diagnosis of idiopathic pulmonary fibrosis: a patient case-based review. Eur Respir Rev 2015; 24: 69–77.
167. Travis WD, Costabel U, Hansell DM et al. An Official American Thoracic Society/European Respiratory Society statement: update of the international multidisciplinary classification of the idiopathic interstitial pneumonias. Am J Respir Crit Care Med 2013; 188: 733–748.
168. Travis WD, King TE et al. American Thoracic Society/European Respiratory Society international multidisciplinary consensus classification of the idiopathic interstitial pneumonias. Am J Respir Crit Care Med 2002; 165: 277–304.
169. Troy LK, Chapman SA, Lake F et al. Current Australasian practice for diagnosis and management of idiopathic pulmonary fibrosis: Where are we now? Respirology 2015; 20: 647–653.
170. Troy LK, Corte TJ. Therapy for idiopathic pulmonary fibrosis: lessons from pooled data analyses. Eur Respir J 2016; 47: 27–30.
171. Tzilas V, Bouros D. Combined pulmonary fibrosis and emphysema, a clinical review. COPD Research and Practice 2016; 2: 2.
172. Tzouvelekis A, Bonella F, Spagnolo P. Update on therapeutic management of idiopathic pulmonary fibrosis. Ther Clin Risk Man 2015: 11 359–370.
173. Veeraraghavan S, Latsi PI, Wells AU et al. BAL findings in idiopathic nonspecific interstitial pneumonia and usual interstitial pneumonia. Eur Respir J 2003; 22: 239–244.
174. Visscher DW, Myers JL. Histologic spectrum of idiopathic interstitial pneumonias. Proc Am Thorac Soc 2006; 3: 322–329.
175. von Bartheld MB, Dekkers OM, Szlubowski A et al. Endosonography vs conventional bronchoscopy for the diagnosis of sarcoidosis. The GRANULOMA randomized clinical trial. JAMA 2013; 309: 2457–2464.
176. Walker CM, Abbott GF, Greene RE et al. Imaging pulmonary infection: classic signs and patterns. AJR 2014; 202: 479–492.
177. Walsh SLF, Calandriello L, Sverzellati N et al. Interobserver agreement for the ATS/ERS/JRS/ALAT criteria for a UIP pattern on CT. Thorax 2016; 71: 45–51.

178. Webb WR. Thin-section CT of the secondary pulmonary lobule: anatomy and the image. The 2004 Fleischner lecture. Radiology 2006; 239: 322–338.
179. Wells AU, Costabel U, Poletti V et al. Challenges in IPF diagnosis, current management and future perspectives. Sarcoidosis Vasc Diffuse Lung Dis 2015; 32 (Suppl 1): 28–35.
180. Wells AU, Hirani N. Interstitial lung disease guideline: the British Thoracic Society in collaboration with the Thoracic Society of Australia and New Zealand and the Irish Thoracic Society. Thorax 2008; 63 (Suppl V): v1–v58.
181. Wells AU. Managing diagnostic procedures in idiopathic pulmonary fibrosis. Eur Respir Rev 2013; 22: 158–162.
182. Wells AU. The clinical utility of bronchoalveolar lavage in diffuse parenchymal lung disease. Eur Respir Rev 2010; 19: 237–241.
183. Wu C-T, Chang Y-L, Chen W-C, Lee Y-C. Surgical treatment of organising pneumonia mimicking lung cancer: experience of 27 patients. Eur J Cardiothorac Surg 2010; 37: 797–801.
184. Wuyts WA, Cavazza A, Rossi G et al. Differential diagnosis of usual interstitial pneumonia: when is it truly idiopathic? Eur Respir Rev 2014; 23: 308–319.
185. Xaubet A, Ancochea J, Blanquer R et al. Diagnosis and treatment of diffuse interstitial lung diseases. Arch Bronconeumol 2003; 39: 580–600.
186. Xu WB, Xiao Y, Liu HR et al. Nonspecific interstitial pneumonia: clinical associations and outcomes. BMC Pulm Med 2014; 14: 175.
187. Zappala CJ, Desai SR, Copley SJ et al. Optimal scoring of serial change on chest radiography in sarcoidosis. Sarcoidosis Vasc Diffuse Lung Dis 2011; 28: 130–138.
188. Zibrak JD, Price D. Interstitial lung disease: raising the index of suspicion in primary care. npj Prim Care Respir Med 2014; 24: 140–154.

INTERSTICINIŲ PLAUČIŲ LIGŲ DIAGNOSTIKOS IR GYDYMO REKOMENDACIJOS

Edvardas Danila, Rolandas Zablockis, Regina Aleksonienė, Jūratė Dementavičienė, Vygantas Gruslys, Mindaugas Matačiūnas, Virginija Šileikienė, Edvardas Žurauskas

Intersticinių plaučių ligų (IPL) pažinimas, diagnostika, diferencinė diagnostika ir gydymas – viena sudėtingiausių užduočių pulmonologijoje.

Su IPL savo kasdienėje praktikoje susiduria įvairių specialybių gydytojai, tačiau dažniausiai – pulmonologai, radiologai, šeimos gydytojai, patologai, reumatologai.

Intersticinių plaučių ligų diagnostikos ir gydymo rekomendacijas parengė Vilniaus universiteto ir Vilniaus universiteto ligoninės Santaros klinikų (VUL SK) gydytojai specialistai – šių ligų diagnostikos ir gydymo ekspertai. IPL srityje VUL SK gydytojai aktyviai dirba nuo 1997 m. Šių rekomendacijų autoriai IPL tyrinėjimų duomenis pateikė daugiau kaip 50 Lietuvos ir tarptautinių kongresų ir konferencijų. Per pastaruosius 20 metų Intersticinių plaučių ligų diagnostikos ir gydymo rekomendacijų autoriai savo mokslinių darbų IPL srityje rezultatus paskelbė daugiau kaip 40 straipsnių prestižiniuose Lietuvos ir tarptautiniuose mokslo žurnaluose, knygų ir monografijų skyriuose. Šie darbai pripažinti kitų mokslininkų ir cituojami aukščiausio lygio tarptautinių žurnalų straipsniuose ir rekomendacijose.

Rekomendacijose pateikiama naujausia informacija apie IPL diagnostikos ir diferencinės diagnostikos metodus bei gydymą. Leidinys gausiai iliustruotas VUL SK tirtų ir gydomų ligonių krūtinės ląstos radiologinių, plaučių funkcijų tyrimų originaliais paveikslais, diagnostikos algoritmais.

Knyga bus naudinga įvairių sričių gydytojams ir medicinos studentams.